Lane Medical Library

Aus der Frauenklinik der Martin-Luther-Universität Halle-Wittenberg
Direktor: Prof. Dr. Ludwig Nürnberger

Ergebnisse der Punktionsbehandlung

bei 44 Punktionen an der Universitäts-Frauenklinik zu Halle in der Zeit vom 1. August 1933 bis 1. August 1935

STANFORD UNIVERSITY
AUG
2
1938
LIBRARY

Inaugural-Dissertation

zur Erlangung der Doktorwürde

einer

Hohen Medizinischen Fakultät

der

Martin-Luther-Universität Halle-Wittenberg

vorgelegt von

Werner Bretschneider

Carl Nieft, Buchdruckerei und Verlag, Bleicherode am Harz

1937

1. Berichterstatter: Prof. Dr. med. Nürnberger
2. Berichterstatter: Prof. Dr. med. Voelcker
Tag der mündlichen Prüfung: 19. Februar 1937.

Gedruckt mit Genehmigung der Fakultät

Inhalt.

	Seite
Literatur	5
Allgemeines	6
Extrauterine	7
Douglasabszeß	11
Ovarialcysten	12
Pyosalpingen	16
Chronisch entzündliche Adnextumoren	22
Punktionen zur Unterstützung bei der Geburtshilfe und im Wochenbett	27
Wirkung der Punktion auf die Temperatur	28
Wirkung der Punktion auf die Blutsenkungsgeschwindigkeit	31
Besondere Technik bei einigen Punktionen	35
Rupturen	38
Punktionsverletzungen im kleinen Becken	40
Zusammenfassung	44

Digitized by the Internet Archive
in 2026

https://archive.org/details/IA40153306_0038

Literatur.

Wenn man weiß, daß bei der Mehrzahl der Ärzte und auch bei der Mehrzahl der Führer des Faches wenig Neigung für Douglaspunktionen besteht, kann man verstehen, daß in der Literatur die gynäkologischen Punktionen sehr stiefmütterlich behandelt werden. Dieser allgemeinen Ablehnung ist Heynemann stets entgegengetreten; in letzter Zeit waren es besonders Zondek und Knorr mit einer Veröffentlichung, in der sie sich besonders für die diagnostische aber auch für die therapeutische Punktion einsetzen. Zu einer gewissenhaften gynäkologischen Diagnose gehört nach Zondek und Knorr eine genaue Anamnese eine exakte Palpation, klinische Beobachtung der Patientin, die Bestimmung der Blutsenkungsgeschwindigkeit und in vielen Fällen eine Douglaspunktion. Die Scheu vor den Punktionen bei vielen Gynäkologen habe ihre Ursache meist in der Furcht vor Infektion des kleinen Beckens. Dabei betone man immer, man könne die Scheide nicht keimfrei machen. Zondek weist auch darauf hin, daß Internisten und Neurologen oft Höhlen und Organe punktieren, die gegenüber Infektionen empfindlicher sind als das kleine Becken. Er weist hin auf Punktionen des Pleuraraums, der Lunge, des Herzbeutels, der Milz, des Knochenmarks, des Lumbalkanals und auf den Suboccipitalstich. Er kommt zu dem Schluß, die Bedenken wegen der Infektion mögen zwar theoretisch richtig sein, praktisch haben sich aber gezeigt, daß die Douglaspunktionen völlig ungefährlich sei.

Zu ähnlichen Ergebnissen kommt Heynemann in einer neueren Arbeit „Über die diagnostische und therapeutische Bedeutung der Punktionen für Geburtshilfe und Gynäkologie." Zusammenfassend sagt er „daß die Punktion auch für unser Fach in erster Linie in diagnostischer, in geringerem Maße auch in therapeutischer Hinsicht einen erheblichen Wert hat und daß man ihrer Bedeutung nicht gerecht wird, wenn man sie grundsätzlich ablehnt." Derjenige, der punktiere, müsse bestimmte Voraussetzungen erfüllen. Er müsse sich klar sein über die Fehlerquellen der Punktion, über die Grenzen ihrer Anwendungsmöglichkeit und über die Gefahren. Wenn er danach handele, die Technik beherrsche und über die nötige Ruhe verfüge, werde ihm der Erfolg nicht ausbleiben.

Erst vor kurzem veröffentlichte Schultz eine Arbeit „Punktionsbehandlung bei Adnextumoren." Hierin betont er, daß bei Punktionen nicht die Technik das Schwierige sei, sondern das Stellen der Indikation. Wesentlich sei — gerade bei Punktionen von Adnextumoren — eine sorgfältige konservative Behandlung nach der Punktion. Dann sei die Punktionsbehandlung eine wertvolle therapeutische Bereicherung, die manche Laparotomie vermeiden lasse.

In allen drei Arbeiten kommt zum Ausdruck, daß man eine Entscheidung für oder gegen Punktionen nicht treffen kann, wenn man nur theoretische Erwägungen darüber anstellt. Ein Urteil über den Wert der Punktionen kann man sich nur bilden an Hand der Erfolge der Punktionsbehandlung. So soll diese Veröffentlichung von 44 Punktionen dazu beitragen, die Basis zu verbreitern, auf der man sich ein Urteil über den Wert der Punktion bilden kann.

Allgemeines.

Eine Übersicht über die an der Frauenklinik in Halle in der Zeit vom 1. August 1933 bis zum 1. August 1935 vorgenommenen Punktionen zeigt, daß vor allem Pyosalpingen, Adnextumoren und Ovarialzysten punktiert wurden. Verhältnismäßig seltener hat man die Punktionen angewandt zur Entscheidung, ob eine extrauterine Gravidität vorliegt, da in der Hallischen Klinik nur zweifelhafte Fälle zur Punktion kamen. Wie die Übersicht zeigt, wurden Punktionen zur Diagnostizierung der puerperalen Infektion, von denen Heynemann 18 Fälle beschreibt, nicht vorgenommen. Alle übrigen Fälle sind Einzelfälle.

Von den 44 Punktionen entfallen auf:

Extrauterine	6
Ovarialzysten	9
Pyosalpingen	12
chron. Adnextumoren	11
Abszeß vor Geburt	1
Haematom nach Geburt	1
Douglasabszeß	1
Zyste	1
perforierter Appendix	1
nicht genau diagnostiziert	1

Es ist nicht uninteressant, das Alter der Punktierten festzustellen. Das Durchschnittsalter liegt etwas über 29 Jahre. Über die Verteilung auf die verschiedenen Altersgruppen gibt obenstehende Kurve Auskunft. Besonders bemerkenswert ist, daß den steil ansteigenden Teil der Kurve vor allem Pyosalpingen bedingen, die zum größten Teil aus gonorrhoischen Salpingitiden hervorgegangen sind. Einen der Gesamtkurve entsprechenden Verlauf nimmt die Kurve der punktierten Adnextumoren. Die Kurve der Ovarialzysten hat zwei Kulminationspunkte: bei 24—28 Jahren und bei 39—43 Jahren, während die der Extrauterinen nur bei 24—28 Jahren kulminiert.

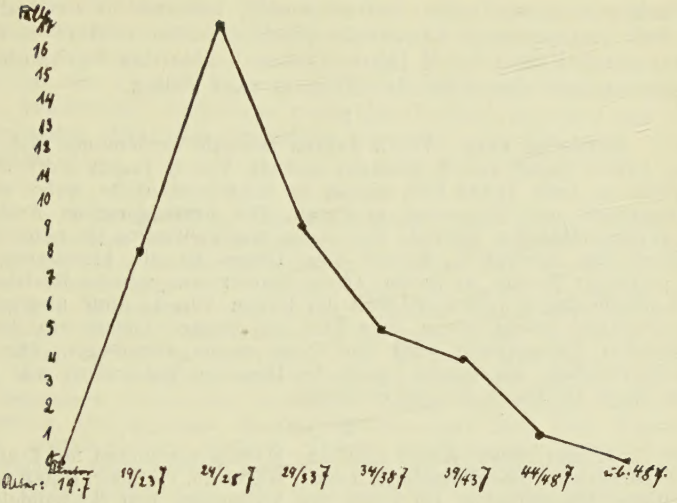

Voraussetzung der Erfolge in der Punktionsbehandlung ist selbstverständlich Beherrschung der Technik. Man verwendet hier Lüer'sche Spritzen von 20 ccm Fassungsvermögen. Die 15 cm lange Kanüle ist 1 mm weit; bei dicken Eiter soll man eine 1,5 mm weite Kanüle bevorzugen, da sich sonst die Kanüle zu leicht verstopft. Evipannarkose genügt. Es ist ratsam, in der Medianlinie einzustechen, da man sonst die Gefäße des Parametriums verletzen kann. Die Scheide muß vorher mit Alkohol oder Jodtinktur desinfiziert werden. Für den praktischen Arzt ist es nicht ratsam, Punktionen draußen vorzunehmen, da ihm meist die Hilfskräfte fehlen, da er gewöhnlich nicht so aseptisch arbeiten kann wie in der Klinik und da vor allem eine genaue Beobachtung der Patientin nach der Punktion unbedingt nötig ist.

Extrauterine.

Schon in der Einleitung habe ich von diagnostischer und therapeutischer Punktion gesprochen. Die Trennung dieser beiden Arten läßt sich aber in der Praxis nicht immer durchführen. Die Douglaspunktion zur Entscheidung bei extrauteriner Gravidität ist wohl die einzige Punktion, der ausschließlich diagnostische Bedeutung zukommt. Von der Diagnose hängt aber die Therapie ab. Besteht, entgegen den Vermutungen, keine Extrauterine, so würde eine Probelaparotomie eine unnötige Gefährdung bedeuten. Unnötig kann man sie vor allem nennen wegen der günstigen anatomischen Lage der Genitalorgane, die nicht nur Inspektion und Palpation erleichtert, sondern auch die Punktion. Zusammen mit der Blutsenkungsgeschwindigkeit trägt sie vor allem zur Differenzierung der extrauterinen Gravidität von entzündlichen Adnextumoren bei. In der hiesi-

gen Klinik wurde, wie schon betont wurde, fast nur in zweifelhaften Fällen bei extrauteriner Gravidität punktiert. So erklärt sich die Zahl von nur 6 Fällen für 2 Jahre. Davon wurde das Vorhandensein einer extrauterinen Gravidität bestätigt in zwei Fällen.

1.

14. 7. 34. 25 jährige Frau. Vor 5 Jahren normale Entbindung. Nie krank gewesen. Letzte Regel vor 2 Monaten normal. Vor 3 Tagen hatte sie ein Druckgefühl im Leib. Heute früh bekam sie Schwindelanfälle, wobei starker Schweißausbruch und Erbrechen eintraten. Der herbeigerufene Arzt wies sie ein. Gynäkologischer Befund: Der etwas weiche Uterus ist gänseeigroß, anteflektiert und beweglich. Rechts vom Uterus ist ein kleinfaustgroßer, derber, gestielter Tumor zu tasten. Links scheint eine weiche Resistenz zu sein, die wegen der Schmerzhaftigkeit der linken Adnexe nicht abzugrenzen ist. Die Punktion bringt etwas altes Blut mit einigen Gerinnseln. Bei der anschließenden Laparotomie wird die Zyste rechts abgetragen. Die linke Tube wird ebenfalls abgetragen; denn die Diagnose Tubarabort war bestätigt. Pat. nach 15 Tagen geheilt entlassen.

2.

17. 11. 34. 42 jähr. Frau. Außer häufigen Halsentzündungen nie krank gewesen. 1920 normale Spontangeburt. Letzte Regel 25. Oktober. Heute morgen noch völliges Wohlbefinden. Im Laufe des Vormittags trat Schwindelgefühl auf. Später kamen noch hinzu leichtes Erbrechen und Stuhldrang. Seit dem Erbrechen klagte Pat. über Stiche im rechten Unterbauch. Eine sofort nach der Einlieferung vorgenommenen Douglaspunktion mit der Lüerschen Spritze ergab 20 ccm flüssiges Blut und einige Blutkoagula. Bei der sofort angeschlossenen Operation fand sich eine Tubargravidität rechts. Die rechte Tube wurde aus dem Uterus keilexcidiert. Am 13. 12. geheilt entlassen.

Im ersten Fall wurde die Diagnose erschwert durch einen derben, gestielten Tumor rechts vom Uterus, der sich bei der Operation als Zyste entpuppte, während eine genaue Palpation der linken Tube, in der die Tubargravidität war, ohne Narkose nicht möglich war. Die Gefahr einer Ruptur war mindestens gleich groß bei einer Punktion und bei einer eingehenden Palpation. Da die Punktion hier am schnellsten eine genauere Diagnose erwarten ließ, wurde sie angewendet und zwar — wie bei der Laparatomie bestätigt wurde — mit Erfolg. Bei der anderen Pat. lag die Schwierigkeit vor allem in der Anamnese. Die Menstruationen waren immer regelmäßig und normal. Die letzte Regel, die ebenfalls völlig normal war, lag nur 21 Tage zurück. Auch in diesem Falle wurde die Diagnose durch das Punktionsergebnis gesichert.

Entsprechend der Punktion waren keine extrauterinen Graviditäten vorhanden in 3 Fällen.

3.

9. 5. 34. 33 jährige Frau in einem etwas reduzierten Allgemeinzustand. 3 normale Entbindungen, 1 fieberfreier Abort. Vor 2 Jahren Ovarialzyste links entfernt. Vor 1 Jahr Appendectomie Seit etwa 8 Wochen heftige Schmerzen im linken Unterbauch, die sich in letzter Zeit verschlimmert haben. Seit 10 Wochen Ausbleiben der Periode. Links vom Uterus weicher, taubeneigroßer, sehr druckempfindlicher Tumor. Das negative Punktionsergebnis wurde bestätigt. Es handelte sich um eine rezidivierende Zyste.

Bei der 33jährigen Frau sprachen verschiedene Umstände für eine Extrauterine, nämlich das Aussetzen der Menstruation 10 Wochen vor der Aufnahme in die Klinik, heftige Schmerzen im linken Unterbauch und der Tumor. So mußte der Verdacht auf Extrauterine entstehen. Weder die Anamnese noch der Befund konnten das Gegenteil beweisen. Erst die Punktion ersparte der Pat. eine sofortige Operation.

4.

13. 2. 34. 23jährige Frau. Als Kind Masern und Grippe. In den letzten Jahren chronische Stirnhöhlenentzündung. Vor 10 Wochen letzte Menstruation, die bis dahin immer normal war. Seit dem 7. 1. wegen Scharlach in klinischer Behandlung. Seit einigen Tagen schwache Blutungen, die mit wehenartigen Schmerzen einhergehen. Untersuchungsbefund ergibt zervikalen Abort. Äußerer Muttermund völlig geschlossen. Ausreichende Dilatation gelingt nicht. Pat. kollabiert. Puls klein und sehr beschleunigt. Sondierung des Uterus ergibt, daß das Cavum selbst leer ist und der Uterus nicht wesentlich vergrößert erscheint. Infolge des Kollaps Verdacht auf Extrauterine. Die sofortige Douglaspunktion ergab kein Blut. Tubare kann deshalb ausgeschlossen werden. Durch Scherenschlag Erweiterung des Muttermundes. Bei Curettage zeigt sich, daß fast die ganze Plazenta im Halsteil der Gebärmutter liegt. Sie wird entfernt und eine Ausschabung des Uterus angeschlossen. Pat. erholt sich nach Strophantininjektion. 21. 2. geheilt entlassen.

Hätte in diesem Falle das negative Punktionsresultat nicht eine tubare Gravidität ausgeschlossen, so würde man der ohnehin schon kollabierten Pat. noch eine Operation haben zumuten müssen. Es wird besonders in diesem Falle deutlich, daß die Punktion nicht nur wertvoll ist für die Bestätigung einer vorhandenen Tubengravidität, sondern auch für die Beseitigung eines bestehenden Verdachtes.

5.

16. 5. 35. 25 jähr. Fräulein in mittlerem Allgemeinzustand, schlank. Seit einem Jahr in Behandlung wegen Lues latens. Letzte normale Regel 15. 2. Seitdem unregelmäßig schwache Blutungen. Seit 3 Tagen starke Blutungen ohne Abgang von Frucht und ohne Schmerzen. Uterus anteflektiert, etwas vergrößert, fest. Oberfläche glatt. Linkes Ovar pflaumengroß höckrig und fest. Rechts vom Uterus walzenförmiger, praller ziemlich unbeweglicher Tumor. Dieser Befund wurde in Nankose erhoben, da wegen der heftigen stechenden Schmerzen, besonders im linken Unterbauch, eine Palpation ohne Narkose nicht möglich war. Nach der Narkose bestärkte plötzlich eintretende Ohnmacht den Verdacht auf Extrauterine. Die Douglasfunktion ergab 5 ccm blutiges Exsudat. Bei zweiten Mal geringe Mengen Faeces (worauf ich unter Punktionsverletzungen noch eingehen werde). Anschließend Abrasio. Diagnose: Endometritis p. a. und Adnextumor.

Während wir in den beiden anderen Fällen überhaupt kein Exsudat erhielten, ließen sich hier 5 ccm flüssiges, blutiges Exsudat (kein altes Blut!) aspirieren, das sich im Douglas angesammelt hatte. Die Herkunft dieser Flüssigkeit ließ sich nicht einwandfrei bestimmen. Hätte in diesen drei Fällen die Diagnose vor der Punktion schon gesichert dagestanden, so hätte — das fordert Heynemann

— eine Punctio sicca oder eine Punktio serosa auf keinen Fall von einer Colpotomie oder Laparotomie abhalten dürfen.

Den fünf diagnostischen Punktionserfolgen steht ein Mißerfolg gegenüber. Bei einer so geringen Anzahl von Fällen lassen sich allerdings Erfolge und Mißerfolge nie so recht in Prozenten ausdrücken, wie es bei dem viel größeren Material von Heynemann und Zondek-Knorr möglich ist. Auf 246 Punktionen zur Sicherung oder Ausschließung einer Tubengravidität hatte Heynemann 14 Versager, d. h. 5,7 %, während Zondek-Knorr bei 84 Fällen nur von einem Versager berichten, d. h. etwa 1 %.

6.

21. 11. 34. 24 jähr. Frau im mittleren Ernährungszustand. Sehr blaß. 3 Geburten und eine fieberfreie Fehlgeburt. Menstruation dauert 3-4 Tage alle 28 Tage. Zuweilen auch alle 31 Tage. Vorletzte Menstruation 28. 9. - 3. 10., letzte angeblich so stark wie immer, 2. 11. - 7. 11. Vor 8 Tage ganz plötzliche Schmerzen im Unterleib rechts. Seit 3 Tagen Blutungen. Vor Eintritt der Blutungen leichter Ohnmachtsanfall. Uterus anteflektiert, etwas vergrößert, beweglich; Oberfläche glatt. Rechts vom Uterus druckempfindlicher, sehr weicher Tumor. Probepunktion ergibt Blut, das aus einem frisch geplatzten Folikel stammt,. wie bei Laparotomie am 22. 11. festgestellt wird. Glatter postoperativer Verlauf.

Anamnese und Befund sprechen hier ziemlich klar für eine tubare Gravidität. Merkwürdig ist nur, daß die letzten Menses völlig normal gewesen sein sollen und daß schon 7 Tage danach die Schmerzen und 12 Tage danach die leichten Blutungen einsetzten. Die vorgenommene Douglaspunktion ergab Blut. Das Versagen der Probepunktion in diesem Falle ist wahrscheinlich so zu erklären, daß das geronnene Blut nicht untersucht wurde. Durch die anschließende Laparotomie konnte man zwar feststellen, woher das Blut stammte, aber sie brachte auch keine restlose Erklärung für Anamnese und Befund. Der Versager, den Zondek unter seinen 84 Fällen hatte, ist ähnlich. Man aspirierte nur ½ ccm Blut und untersuchte das Blut nicht, sondern griff zur Laparotomie. Dabei fand sich eine frische Pyosalpinx. Die nach der Radikaloperation eintretende Peritonitis führte in diesem Falle zum Tod.

Einen Überblick über Erfolge und Mißerfolge der Probepunktionen bei Extrauterinen an der Hallischen Klinik gibt folgende Tabelle:

Extrauterine entsprechend der Punktion	2	5 Erfolge
Keine Extrauterine entsprechend der Punktion	3	
Keine Extrauterine entgegen der Punktion	1	1 Versager.

Wenn man berücksichtigt, daß es sich hier um zweifelhafte Fälle handelt, und daß bei dem Versager eine richtige Diagnose möglich gewesen wäre — wenn die Erytrozyten untersucht wären — so kann man wohl sagen, daß die diagnostische Punktion bei Extrauterinengravidität gute Dienste leistet. Von Bedeutung ist nicht nur, daß die Pat., bei denen es sich um eine Tubare handelt, möglichst

schnell operiert werden; es ist genau so wichtig, durch die Punktion einen Verdacht auf eine Extrauterine zu beseitigen. Zu welchen Folgen eine Fehldiagnose gerade im letzten Falle führen kann, das zeigt der oben erwähnte Versager von Zondek-Knorr.

Douglasabszeß.

Die Probepunktion bei einem Verdacht auf extrauterine Gravidität, hat, wie schon erwähnt, eine ausschließlich diagnostische Bedeutung. Alle anderen Punktionen sollen aber neben der Sicherung der Diagnose noch zur günstigen Beeinflussung des Leidens beitragen. Vorwiegend diagnostischen Wert hat die Punktion bei Verdacht auf Douglasabszeß, da man von einer Inzision und Drainage absehen kann, wenn ein seröses Exsudat vorhanden ist. Heynemann konnte bei 192 verdächtigen Douglasabszessen 36 Patientinnen eine Inzision ersparen. Wenn sich dabei aber Eiter entleert, dann bedeutet die Punktion zunächst eine Erleichterung für die Pat.

7.

9. 8. 34. 24 jähr. Frau. Als Kind Masern. Von den 4 Spontangeburten waren die ersten drei normal. Bei der 4. Geburt (1933) stellten sich starke Nachblutungen und Fieber ein. Am 16. 7. 34 in hiesiger Klinik wegen Placenta praevia centralis eine sectio caesaris intrap. vorgenommen. Sie wurde wegen der Fieberkurve, die einen septischen Eindruck machte, verlegt. Die Pat. ist sehr anaemisch und hat hohen Puls. Im Douglas faust-

großer Tumor mit glatter Oberfläche. Punktion ergab 50 ccm Eiter. Die daraus gezüchteten Kulturen waren steril. Der Pat. geht es danach besser. Nicht mehr benommen und keine Schüttelfröste mehr. Da jedoch Temperaturen nicht zur Norm abfielen, wurde Kolpotomie vorgenommen. Diese brachte, wie auch auf der Fieberkurve zum Ausdruck kommt, eine Heilung. Die Kulturen auf dem bei der Kolpotomie gewonnenen Eiter, enthielten Bact. coli.

Durch die Punktion wurde in diesem Falle zunächst nachgewiesen, daß es sich um einen Abszeß handelte. Für die Therapie ist es

oft wesentlich, festzustellen, ob Bakterien vorhanden sind. In diesem Falle war das Punktat steril, während in den von der Kolpotomie gewonnenem Eiter Colibakterien vorhanden waren. Hierfur kann man jetzt keine einwandfreie Erklärung mehr geben. Eine therapeutisch günstige Wirkung der Punktion ist nicht abzustreiten. Es trat eine Besserung im Allgemeinbefinden ein. Schüttelfrost und Benommenheit verschwanden. Sehr deutlich ist auch die Wirkung an der Fieberkurve. Dort kommt ebenfalls sehr gut zum Ausdruck, daß die endgültige Besserung nach der Kolpotomie eintrat.

Außer dem Punktat vom Douglasabszeß wurden noch 10 andere Punktate bakteriologisch untersucht.

	steril		Bact. coli.
Adnextumoren	3		1
Pyosalpingen	3		1
Ovarialzysten	1		—
Douglasabszeß	1		—
Zyste	1	(große Zellen u. Lymphozyt.)	—
insgesamt	10		2

10 sterilen Punktaten stehen hier 2 gegenüber, die Colibakterien enthielten. Es fehlen also völlig anaerobe und hämolytische Streptokokken, Staphykokken und alle übrigen.

Ovarialzysten.

Eine besondere Rolle spielen die Punktionen in der Differenzierung der häufig vorkommenden entzündlichen Tumoren des kleinen Beckens, vor allem der Ovarialzysten, Pyosalpingen und Adnextumoren. Charakteristisch für Punktate aus Zysten ist eine klare, dünnflüssige oder etwas schleimige Flüssigkeit bei normaler Blutsenkungsgeschwindigkeit. Kirschwasserfarben bis bräunlich, dünnflüssig ist das Punktat aus stielgedrehten Zysten. In solchen Fällen ist gewöhnlich die Blutsenkung beschleunigt und die Eiweißreaktion negativ bis schwach positiv. Schwer differenzieren läßt sich die Peritonealzyste, die oft, aber nicht immer, trübe Flüssigkeit enthält. Leichter ist dagegen die Follikelzyste zu unterscheiden, da sie Hormon enthält.

8.

1. 6. 34. 40 jähr. Frau in ausreichendem Ernährungszustand. War viel krank. Menstruation immer normal. 2 normale Entbindungen. Seit ½ Jahr oft Rücken- und Kopfschmerzen. Beschwerden beim Stuhlgang. Uterus anteflektiert, etwa faustgroß. In der Gegend des linken Ovar ein pflaumengroßer Tumor. Nach der Punktion, bei der sich 20 ccm klargelbe Flüssigkeit entleeren, ist der Tumor nicht mehr zu tasten. Am 9. 6. geheilt mit 3 Wochen Schonung entlassen. Nachuntersuchung am 23. 7. 35.: Fühlt sich völlig geheilt. Uterus anteflektiert. Anhänge und Parametrien frei, mäßiger Scheidenvorfall, kleine Portioerosion, etwas weißlicher Fluor.

Die Krankengeschichte zeigt deutlich, daß die Punktion von Ovarialzysten außer der Sicherung der Diagnose noch eine große therapeutische Wirkung haben kann. So wurde hier ein völliges Verschwinden des Tumor erreicht, nicht nur für kurze Zeit, sondern, wie die Nachuntersuchung nach über einem Jahr ergab, wahrscheinlich für immer. Der Dauererfolg der Punktion ist es aber, der von den Gegnern der Punktionen angezweifelt wird. Diesen kann man das Gegenteil ihrer Meinung nur durch Erfolge, und zwar durch Dauererfolge beweisen. Auch den Fürsprechern der Punktion ist bekannt, daß sich punktierte Zysten — häufig sogar mit ansteigender Temperatur — wiederbilden. Deshalb wird auch von ihnen die schematische Punktion aller Adnextumoren abgelehnt. Besonders Schultz weist darauf hin, daß die Indikationsstellung bei therapeutischer Punktion das Schwierigste ist. Bei Pyosalpingen und Adnextumoren werde ich noch auf die Indikationsstellung zu sprechen kommen. — Warum zeigen sich aber nun in manchen Fällen keine Rezidive? Schultz erklärt das durch den Punktionsreiz, auf den ich ebenfalls später eingehen werde. Allerdings wird nach seiner Meinung die Resorptionswirkung illusorisch, wenn sich nicht eine strenge konservative Behandlung von 3—4 Wochen anschließt. Die Punktion soll also nicht Heilung bringen, sondern nur Besserung und Abkürzung der Behandlung.

Wenn man den Erfolg einer Behandlung nachprüft, ergeben sich gerade in der medizinischen Wissenschaft immer wieder große Schwierigkeiten, da man andere Einflüsse nicht ausschalten kann. Daher lassen sich auch schwer Erfolge der gynäkologischen Behandlung feststellen bei einer Patientin, die noch andere Leiden hat.

9.

13. 5. 35. 25 jähr. Frau (Tschechin) in gutem Ernährungszustand, etwas blaß. 1920 Appendectomie. Menstruation bis 1933 regelmäßig. Seitdem unregelmäßig. 1934 Fehlgeburt zuhause mit leichten Temperaturen. Seit 2 Jahren Schmerzen im Unterleib, besonders stark bei Menstruation, zu dieser Zeit auch Oberschenkelschmerzen rechts. Seit April 35 Seitenschmerzen rechts und links, die manchmal bis in die Fingerspitzen und ins Knie ausstrahlen. Rechts sind diese Beschwerden etwas geringer. Stuhl unregelmäßig. Ausfluß mittel bis stark. Der ziemlich kleine Uterus ist derb, glatt und gut beweglich. Links neben dem Uterus eine bewegliche, pflaumengroße, prallelastische Cyste, aus der sich bei der Punktion etwa 2 ccm helle Flüssigkeit entleert. Gleichzeitig Abrasio. Med. Klinik stellt ein Asthma bronchiale fest. Nachuntersuchung 23. 7. 35: Beschwerden nicht gebessert, Schmerzen links, vor allem beim Laufen. Blutungen gebessert. Uterus anteflektiert, freibeweglich; links knapp bleistiftdicker Strang. Pat. aggraviert, leidet an Obstipationen.

Für das verhältnismäßig schwere Leiden wird wohl kaum die kleine Cyste die Ursache sein. Im Vordergrund stand ein Asthma bronchiale. Während sich die Blutungen — wahrscheinlich durch die Abrasio — gebessert haben, hat sich links ein bleistiftdicker Strang ausgebildet; auch die Beschwerden sollen sich nur wenig gebessert haben. Auffallend ist die allgemeine Schwäche und Widerstandslosig-

keit der Patientin, die vor, während und nach der Nachuntersuchung zum Ausdruck kam. Zusammenfassend läßt sich sagen, daß in diesem Falle 2 Monate nach der Punktion noch keine wesentliche Besserung eingetreten ist. Es erscheint allerdings zweifelhaft, daß die Beschwerden von der Cyste ausgehen.

10.

9. 11. 33. 34 jähr. Frau in befriedigendem Allgemeinzustand. Mutter starb an Nierenleiden; Vater und 4 Geschwister gesund. Mit 11 Jahren Gelenkrheumatismus. Seit dem 14. Jahr nierenleidend. 1. Regel 13½ Jahr. Regelmäßig 3 Tage alle 5½ Wochen, mittelstarke Blutungen mit starken Leib- und Rückenschmerzen. 1924 Laparotomie wegen Extrauteriner. 1928 Laparotomie ebenfalls wegen Extrauteriner. 1930 Laparotomie wegen Ovarialcystom. Seit Febr. 33 hat Pat. Beinbeschwerden links. Ende Juli Uterussenkung (Pessar). Im Oktober Ring wieder entfernt. Seit der letzten Operation Unterleibsschmerzen, in den letzten 8 Wochen rechts heftiger. Nach dem Stuhl anhaltender Druck auf den Darm. BS 14 mm. Der retroflektierte Uterus ist nach links verlagert. Adnexe rechts in einem gut faustgroßen prallelastischen Tumor verwandelt. Bei Punktion am 10. 11. entleeren sich 200 ccm reine, goldgelbe, klare Flüssigkeit. Am 16. 11. keine Cyste mehr zu fühlen. Entlassen. Nachuntersuchung am 27. 7. 35: Allgemeinbefund besser als 1933. Uterus retroflektiert, Verwachsungen im kleinen Becken. Rechtes Ovar wieder cystisch vergrößert, durch die Verwachsungen nach hinten gezogen.

Die recidivierende Ovarialcyste hätte hier wohl eine Operation gerechtfertigt. Allerdings ist zu bedenken, daß in diesem Falle eine kastrierende Operation nicht zu umgehen gewesen wäre. Den Ausschlag gegen die Operation und für die Punktion gab aber der Umstand, daß die Pat. in den vorhergegangenen 9 Jahren 3 Laparatomien durchgemacht hatte. Die Entscheidung wurde gerechtfertigt durch eine Besserung des Allgemeinbefindens, das sich, bis zur 2 Jahre später stattgefundenen Nachuntersuchung nicht wieder verschlechterte, obwohl sich die Cyste bis zu dem Zeitpunkt wiedergebildet hatte. Falls sich nun wieder Beschwerden einstellen sollten, müßte man wahrscheinlich doch zur Operation schreiten. Günstig wäre dabei, daß die letzte Laparotomie schon mehr als 5 Jahre zurückliegt.

11.

20. 11. 33. 21 jähr. grazile Frau in genügendem Allgemeinzustand. Als Kind Masern. 1. Regel 14 Jahr; 4—5 Tage, alle 28 Tage ohne Beschwerden. Letzte Regel 1. 11. 33 o. B. 1929 Go. Jetzige Beschwerden: Schmerzen im Unterleib; starker gelblicher Ausfluß seit 1 Jahr. Stuhl unregelmäßig. Der anteflektierte Uterus ist fest, nicht vergrößert und etwas nach links verlagert. Rechts ist ein faustgroßer Tumor zu tasten. Die linken Adnexe etwas verdickt. Parametrien frei. Scheidenwände leicht gerötet, gelblicher Fluor. Weder bei Pat. noch bei Ehemann ist Go nachzuweisen. Punktion am 1. 12. 33 nach üblicher Vorbereitung. Es entleeren sich aus dem rechten Tumor etwa 40 ccm einer klaren, braunen Flüssigkeit. Tumor ist nach Punktion nur noch kastaniengroß. Die Blutsenkungsgeschwindigkeit, die vor der Punktion 6 mm betrug, stieg leicht an auf 7 mm. 5. 12. gebessert entlassen. Am 24. 7. 35 schriftliche Nachricht: Sehr gutes Allgemeinbefinden; keine Unterleibsbeschwerden mehr, klagt über Sterilität.

Die Unterleibsbeschwerden sind nach der Punktion geschwunden. Das Allgemeinbefinden ist 2 Jahre später sehr gut. Die Punktion hatte also Erfolg im Gegensatz zu dem folgenden Falle.

12.

12. 6. 34. 34 jähr. Frau. 1. Regel mit 20 Jahren, anfangs unregelmäßig, später 3—4/28 Tage mit leichten Rückenschmerzen. Eine Fehlgeburt und eine Spontangeburt. 1924 wegen einer Go behandelt. 1928 Pyosalpinx rechts konservativ behandelt. 1932 Pyosalpinx rechts operiert, rechtes Ovar und rechte Tube entfernt. Seit einigen Monaten Schmerzen im Unterleib und unregelmäßige Periode. Der Uterus ist anteflektiert und nicht vergrößert; seine Oberfläche ist glatt. Rechts vom Uterus eine faustgroße, fluktuierende Geschwulst, die am 14. 6. punktiert wurde. In 2 Punktionen aspiriert man etwa 50 ccm grün-serös-klare Flüssigkeit. Anschließend Kontrolluntersuchung: wallnußgroßer Tumor, wahrscheinlich Ovarialrest. 20. 6. entlassen: Wohlbefinden, kein Tumor mehr zu tasten. Wiederaufnahme am 28. 9. Zwischen Menstruationen Blutungen und geringe Schmerzen im linken und rechten Unterbauch. Rechts hat sich ein sehr hochliegender, etwa hühnereigroßer, fluktuierender Tumor gebildet, der verschieblich ist. 2. 10.: beiderseits vom Uterus derbe Stränge. Der retroponierte Uterus ist kaum beweglich. Obwohl der Pat. gesagt wird, daß ein Erfolg fraglich ist, drängt sie auf eine Operation (11. 10.). Dabei zeigte sich: linkes Ovar etwas vergrößert, linke Tube gerötet und bleistiftdick. Rechtes Ovar und rechte Tube fehlen. Antefixation des Uterus nach Doléris. Postoperativer Verlauf glatt. 2. 11. entlassen.

Seit 1924 lag hier eine Gonorrhoe vor, die damals behandelt wurde. Es bildete sich rechts eine Pyosalpinx, die 1932 operativ entfernt wurde. Die Punktion einer Cyste, die sich 1934 gebildet hatte, führte zunächst zu einer weitgehenden Besserung. Aber schon nach 3 Monaten kam die Pat. wieder mit neuen Beschwerden, die allerdings nicht mehr von einer Cyste herrührten, wie die Operation zeigte. Der Entschluß bei dieser 34 jährigen Frau, das linke Ovar zu entfernen, wurde erschwert durch die Tatsache, daß das rechte Ovar schon früher exstirpiert war. Es gab da nur die Wahl zwischen Punktion und kastrierender Operation. — Diese Frage mußte auch in dem folgenden Falle gelöst werden.

13.

14. 11. 33. 30 jähr. Frau. Nie krank gewesen. Regel immer normal. 1929 Exstirpation des rechten Ovars. Jetzt Schmerzen in der linken Seite, besonders im Intermenstruum. Uterus antefl. und beweglich; links kleinapfelgroßer, elastischer, etwas beweglicher Tumor. Speculum: Erosion der Portio. Reichlich weißer Fluor. 14. 11.: Äthernarkose, die schlecht vertragen wird. Punktion bringt ca. 10 ccm klaren Inhalt. Tumor geschwunden. 20. 11.: Geheilt mit 8 Tagen Schonung entlassen. Nachuntersuchung am 23. 7. 35: Sehr gutes Allgemeinbefinden. Uterus antefl. gut beweglich; Anhänge und Parametrien frei.

Durch den Dauererfolg der Punktion wurde die Pat. hier vor einer kastrierenden Operation bewahrt.

Will man die Erfolge der Punktion bei den geschilderten 9 Ovarialcysten zusammenfassen, so ergeben sich Schwierigkeiten; handelt es sich doch um teilweise recht verschiedene Fälle.

Befinden und Befund von Patientinnen mit punktierten Ovarialcysten.

I. Bei Entlassung aus der Klinik.

Allgemeinbefinden	gut	und	gynäk.	Befund	gut: 4
„	gut	„	„	„	gebessert: 1
„	gebessert	„	„	„	gebessert: 2
„	unverändert	„	„	„	gebessert: 1
„	unverändert	„	„	„	unverändert: 1
					Insges. 9

II. 1 bis 2 Jahre nach der Entlassung.

Allgemeinbefinden	gut	und	gynäk.	Befund	gut: 3
„	gut	und	Recidiv		1
„	gut	und	gynäk.	Befund	unbekannt: 1
„	unverändert	und	gynäk.	Befund	gebessert: 1
					Insges. 6

Trotzdem können wir sehr viel aus den Tabellen ablesen. Deutlich geht aus der Zusammenstellung hervor, daß bei der Entlassung aus der Klinik nicht ganz 50 % geheilt sind. Die vier geheilten Frauen waren zur Nachuntersuchung. Sie befanden sich in sehr gutem Allgemeinzustand. Während 3 von ihnen einen unverändert tadellosen gynäkologischen Befund zeigten, hatte sich bei der vierten ein Recidiv gebildet. — Neben den 4 geheilten Patientinnen wurden 4 gebessert entlassen, von denen 2 Pat. nicht zu ermitteln waren. Über das Schicksal der 3. Patientin, deren Allgemeinbefinden und gynäkologischer Befund bei der Entlassung gebessert waren, liegt eine schriftliche Mitteilung vor. Danach ist sie bei bestem Wohlbefinden und frei von Beschwerden. Leider können hier keine Angaben über den gynäk. Befund gemacht werden. Bei dem 4. Fall ist das Befinden weiterhin unverändert, während der gynäkologische Befund eine Besserung zeigt. Das schlechte Allgemeinbefinden hat also warscheinlich eine andere Ursache.

Ein völliger Versager war unter den 9 behandelten Frauen. Zur Nachuntersuchung ist diese Frau trotz Aufforderung nicht erschienen.

Zusammenfassend läßt sich sagen, daß die therapeutische Punktion von Ovarialcysten Erfolge brachte, die zum größten Teil eine günstige Dauerentwicklung hatten. Bei 9 Fällen versagte nur einmal die Punktion.

Pyosalpingen.

Ungünstiger erscheinen dagegen die Ergebnisse der Punktionsbehandlung der Pyosalpingen. Die als geheilt entlassene Patientin fühlte sich zwar bei der Nachuntersuchung völlig wohl; doch sah man, daß sich ein Recidiv bildete. Von den 7 Frauen, die sich bei der Entlassung wohl fühlten und die damals einen gebesserten gynä-

kologischen Befund aufwiesen, war eine bei der Nachuntersuchung völlig geheilt; von den drei anderen zur Nachuntersuchung erschienenen Patientinnen fühlte sich eine sehr wohl, obwohl noch ein kleiner Tumor zu tasten war; die beiden anderen fühlten sich nicht mehr so gesund wie bei der Entlassung.

Befinden und Befund von Patientinnen mit punktierten Pyosalpingen.

I. Bei Entlassung aus der Klinik.

Allgemeinbefinden	gut	und gynäk.	Befund	gut:	1
„	gut	„ „	„	gebessert:	7
„	gebessert	„ „	„	gebessert:	3
„	unverändert	„ „	„	unverändert:	1
				Insges.	12

II. 1 bis 2 Jahre nach der Entlassung.

Allgemeinbefinden	gut	und gynäk.	Befund	gut:	2
„	gut	„ „	„	gebessert:	1
„	gebessert	„ „	„	gebessert:	3
„	gut	„ „	„	unverändert:	1
				Insges.	7

Zum Teil wird hier die Ursache in anderen Leiden liegen, da keine Recidive vorhanden waren. Zwei von den drei im Befund und Befinden gebesserten Patientinnen waren zur Nachuntersuchung zu erreichen. Eine davon war geheilt, die andere litt an einer Cystitis. Deshalb kann man auch im letzten Falle nicht von einem Versagen der Punktionsbehandlung sprechen. Es zeigt sich also, daß bei genauer Betrachtung der Fälle die Wirkung der Punktionsbehandlung besser ist, als die Tabelle zunächst vermuten läßt.

Im folgenden werde ich von den 12 Fällen nur 3 näher schildern, da ich die übrigen an anderer Stelle besprechen werde. Zunächst möchte ich eingehen auf eine Pat., die in unverändertem Zustande entlassen wurde und bald nach ihrer Entlassung starb.

14.

25. 6. 34. 22 jähr. Frau in stark reduziertem Ernährungs- und Kräftezustand; Vater mit 32 Jahren an Magenkrebs gestorben, Mutter und 2 Geschwister gesund. 1. Regel mit 15 Jahren. 5/28 Tagen regelmäßig, ohne Beschwerden. Später starke Blutungen, jetzt schmerzhaft. Letzte Regel 1.—5. Mai. Frühjahr 1929 bis Frühjahr 1930 Verdacht auf Lungenspitzenkatarrh. Pat. hatte Fieber und starke Schwäche. Am 14. Dez. 33 fiel Pat. mit vollen Eimern bei Glatteis auf den Rücken. Starke Rückenschmerzen. Arbeitsunfähig. Trotz Temperaturen von 38°—39° nicht zu Bett gelegt. Es wurde Rückgratsverstauchung festgestellt. Seit dem Fall starke Schmerzen bei der Arbeit. Gegen Abend setzte gewöhnlich Fieber ein, was die Pat. veranlaßte, frühzeitig zu Bett zu gehen. Regel blieb unverändert regelmäßig. Da die Beschwerden zunahmen, ging sie im April 34 in ein Krankenhaus, wo ein Tumor im Unterleib diagnostiziert wurde. Schon nach einigen Tagen auf eigenen Wunsch entlassen. Seit Mitte März 34 Stechen in der rechten Unterbauchseite, Mattigkeit, schlechter Appetit und zuweilen Brennen beim

Wasserlassen. Seit 4 Wochen starker Haarausfall. Gynäkol. Befund am 25. 6. 34: Uterus antefl., derb, nicht vergrößert, etwas nach links verlagert. Rechts neben dem Uterus, mit diesem verwachsen, ein gut faustgroßer, prallelastischer Tumor an den rechten Adnexen. BS. 83 mm. Pat. fühlt sich wohl. Strenge Bettruhe. Im weiteren Verlauf dauernd plötzlicher Temperaturanstieg bis 40° ohne starke Beeinträchtigung des Allgemeinbefindens. Schmerzen lassen später nach. Am 26. 7. steht Pat. auf. BS. 68 mm. Am 27. 7. starke Temperaturerhöhung. Bauchdecken stark gespannt. Druckschmerz im rechten Unterbauch. Rechts vom Uterus ein faustgroßer, praller Tumor, der sich nicht scharf vom Uterus abgrenzen läßt. Rechts Parametrium derb, druckschmerzhaft. Am 30. 7. nach Temperaturabfall in ärztliche Behandlung entlassen.

Wiederaufnahme 24. 8. 34. Dauernde Fieber. Pat. hat seit Mai nicht geblutet. Aschein-Zondek negativ. Bei Dilatation des Cervikalkanals entleert sich wenig Blut.

7. 9. Untersuchung: Uterus klein, etwas nach links gedrängt durch kindskopfgroßen Adnextumor rechts. Der Tumor wölbt den Douglas rechts vor, ist also leicht zu punktieren. Fluktuation. Diagnose: Pyosalpinx rechts.
8. 9. Punktion: Eine 1 mm weite Nadel gelangt sofort in den Tumor. Bei leichtem Aspirationsdruck entleeren sich 490 ccm stinkender Eiter. Nach Punktion mandarinengroßer, derber Tumor rechts vom Uterus. Im Nativpräparat stellen sich sowohl beim Methylenblau als auch bei Gramfärbung lange Stäbchenketten ein. Im Grampräparat negative Stäbchen, also wahrscheinlich Coli. Keine Fieber bis 21. 9.

22. 9. leichte Fieber. Nach Eisblase am 4. 10. wieder fieberfrei.
11. 10. BS. 58/82 mm.
13. 10. Temperatur bis 39°; strengste Bettruhe und kurzdauernde Eisblasen.
20. 10. Druckempfindlichkeit der rechten Nierengegend. Rechts vom Uterus ein schmales, derbes Infiltrat. Cystoskopie ergab: Trigonum etwas entzündlich infiltriert; linker Ureter läßt sich katheterisieren: im rechten Ureter nach 5 cm unüberwindbares Hindernis.
22. 10. Intravenöses Pyelogramm mit Abrodil ergibt: Ureteren und Nierenbecken beiderseits nicht gestaut.
23. 10. Im Stuhl Eiter. Temperatur bis 38,8°, schlechter Allgemeinzustand.
11. 11. Cystoskopie: Restharn und Eiter. Bei Kompression der Blase entleeren sich kleine Faeceskügelchen. Rechte Uretermündung nicht zu finden. Auch kein Fistelgang auffindbar. Zur Ruhigstellung der Rectumblasenfistel Anlegung einer Kotfistel am Sigmoid. Kein Anus praeter nat., da Kranke sehr elend. Anschließend Cystoskopie. Dabei zeigt sich, daß eine, im Cystoskop etwa markstückgroße Fläche an der Blasenhinterwand, etwa 3 cm über dem Trigonum und etwas rechts von der Mittellinie besteht, aus der bei Druck auf den Darm Kotstücke in die Blase gelangen. Gleichzeitig entleert sich aus dieser Fistel, die anscheinend aus 2 oder 3 kleinen, durch Schleimhautbrücken gedeckten Löchern besteht, auch Eiter. Es ist daher anzunehmen, daß neben einer Rectumblasenfistel auch eine Tubenblasenfistel besteht.
26. 11. Schüttelfrost.
27. 11. Rechts vom Uterus doppelfaustgroßer, derber, an manchen Stellen fluktuierender Adnextumor. Punktion gelingt leicht; 4 Kammern getroffen. 45 ccm stinkender Eiter. Bei der Punktion hat man den Eindruck, daß der Darm schon innig am Eitertumor liegt. Einmal wird Luft aspiriert, die dem Geruch nach aus dem Darm stammt.

10. 12. Bact. Coli in Blutkulturen, während diese am 13. Nov. noch steril waren.

4. 1. 35. Befund unverändert. Uterus klein, schlecht beweglich; durch wallnußgroßen Adnextumor rechts und etwa kirschgroßen Tumor im Douglas eingeengt. Punktion: Etwa 3 ccm nach Faeces riechender Eiter.

13. 1. Befinden weiterhin schlecht. Pat. will durchaus nach Hause. Da nur konservative Behandlung in Frage kommt, Entlassung als arbeitsunfähig. Zu Hause starb sie bald darauf.

Bei dem verschwommenen und komplizierten Krankheitsbild fallen zunächst Fieber und Schwäche auf, ohne daß sich jedoch anfangs irgend ein Entzündungsherd finden ließ. Da Schmerzen erst später bei einem kleinen Unfall eintraten, führte man die Beschwerden auf diesen Unfall zurück und unterließ eine gynäkologische Untersuchung. Als die Patientin 3 Monate später in ein Krankenhaus kam, wurde dort eine Geschwulst im rechten Unterleib festgestellt und konservativ behandelt. Wiederum 3 Monate später wurde in der hiesigen Klinik ebenfalls ein Tumor rechts vom Uterus diagnostiziert. Nach einer geringen Besserung des Allgemeinzustandes und einer noch geringeren Besserung des gynäkologischen Befundes wurde sie 1 Monat später in ärztliche Behandlung entlassen. Kaum 4 Wochen danach kehrte sie in die Klinik zurück mit vergrößerter Geschwulst und hohem Fieber. Eine Operation mußte hier abgelehnt werden wegen der vorhandenen starken Entzündung. Die konservative Behandlung war bis dahin erfolglos gewesen. Man mußte also in der Behandlung der Kranken andere Wege beschreiten. Die beste Lösung schien hier eine Punktion zu bringen, die dadurch erleichtert wurde, daß der fluktuierende Tumor sich deutlich in den hinteren Douglas vorwölbte. — In dem punktierten, stinkenden Eiter fand man Colibakterien; so brachte die Punktion eine Ergänzung und Bestätigung der Diagnose. Wie ich aber schon mehrmals betonte, kommt der Punktion neben der diagnostischen Bedeutung auch eine therapeutische zu, die in diesem Falle zweifellos im Vordergrund stand. Denn die Fieber gingen zurück und die Beschwerden ließen nach. 14 Tage nach der Punktion auftretende leichte Fieber gingen schnell zurück. 4 Wochen danach stellte sich aber eine Temperaturerhöhung bis über 39° ein mit Schmerzen in der rechten Nierengegend, was sich auf eine Stenose des rechten Ureters zurückführen ließ. Es entstanden dann Fisteln zwischen Blase und Rectum und später zwischen Blase und Tube.

War diese Komplikation, die schließlich zum Tode führte, zu vermeiden bei einer anderen Therapie oder hatte gar die Therapie zu dieser Komplikation geführt? Restlos überzeugende Beweise lassen sich weder für die eine noch für die andere Annahme erbringen. Es steht jedoch fest, daß die sorgfältige, konservative Behandlung, die fast 1 Jahr lang durchgeführt wurde, den Zustand der Kranken nicht gebessert hat. Es steht ferner fest, daß eine Operation bei einem so entzündlichen Prozeß das Leben aufs allerschwerste gefährdet hätte. Die Punktion stellte somit auf keinen Fall eine schwerere Gefähr-

dung des Lebens der Kranken dar als jede andere Therapie. Dagegen, daß die Fisteln durch die Punktion entstanden sind, sprechen in erster Linie die Erfahrungen, die man bei Punktionen gesammelt hat. Ich habe bei den von mir beschriebenen Fällen und bei den in der Literatur angeführten keine Fisteln gefunden, die von Punktionen herrührten. Das gilt aber nicht nur für die Douglaspunktion sondern auch für alle anderen Punktionen. Da die Beschwerden, die die Komplikation ankündeten, erst 4 Wochen nach der Punktion auftraten, wird man wohl die Punktion nicht als Ursache der Komplikation ansprechen können.

Fast 3 Monate später, als schon eine Rectumblasenfistel und eine Tubenblasenfistel vorhanden waren, wurde im rechten Unterleib wieder ein doppeltfaustgroßer, an einigen Stellen fluktuierender Tumor festgestellt. Die Punktion dieses Tumors sollte wohl in erster Linie Erleichterung bringen, ohne daß man allzu große Hoffnungen auf eine Heilung setzte. Die Vermutung, daß es sich um einen mehrkammerigen Tumor handele, wurde bestätigt. Aus vier Kammern holte man 45 ccm stinkenden Eiter. 1 Monat später, bei der 3. Punktion, wurden nur 3 ccm nach Faeces riechender Eiter aspiriert. Zu dieser Zeit hatte sich der Allgemeinzustand schon so verschlechtert, daß man eine Rettung nicht mehr erwarten konnte. Man erreichte eine vorübergehende Besserung.

Während bei dieser Pyosalpinx die Punktionsbehandlung erfolglos war, trat, wie ich schon bei der Übersicht erwähnte, bei allen anderen Kranken eine Besserung oder eine Heilung ein.

15.

26 jähr. Frau in gutem Allgemeinzustand. Bisher gesund. Ein Partus o. B. Seit ½ Jahr geringes Stechen im linken Unterbauch. Pat. kommt wegen Kinderwunsch. Leichte Dämpfung über dem rechten Mittellappen, mit verschärftem Atmen. Cor.: 1. Ton dumpf, 2. P. T akzentuiert. Uterus klein, in Streckstellung, von derber Konsistenz, etwas nach links verzogen. Rechts vom Uterus in Höhe der Cervix ein etwa kleinapfelgroßer praller Tumor. An der Portio Ovula Nabothi. Parametrien o. B.

15. 2. 34. Punktion ergibt 30 ccm serös eitrige Flüssigkeit. Tumor nach Punktion nicht mehr zu tasten.

21. 2. Keine Fieber, Wohlbefinden, entlassen.

Nachuntersuchung 30. 4. 34. Der rechtsseitige Tumor ist etwa kastaniengroß. Wohlbefinden.

2. Nachuntersuchung 23. 7. 35. Rechtes Ovar kaum kastaniengroß, rund prallelastisch; enthält offenbar kleine Cyste. Pat. fühlt sich sehr wohl.

In diesem Falle kann man wohl von einer Heilung nach einer Punktion sprechen. Denn in dem noch nicht einmal kastaniengroßen, prallelastischen Tumor, den man 1 ½ Jahr nach der Punktion fühlt, kann man wohl eher eine kleine neugebildete Cyste sehen als ein Recidiv der Pyosalpinx. Dazu kommt noch, daß die Kranke in dieser Zeit nicht die geringsten Beschwerden hatte. Dem Einwurf, daß man das wahrscheinlich durch konservative Behandlung auch hätte erreichen können, stelle ich die Tatsache gegenüber, daß die

Punktion hier nicht nur unschädlich war, sondern daß nach der Punktion eine sehr schnelle Heilung eintrat. Dabei ist zu beachten, daß 17 Monate nach der Punktion nicht die geringsten Anzeichen für ein Recidiv vorhanden waren.

16.

21. 4. 34. 32 jähr. Frau in reduziertem Allgemeinzustand. Bisher gesund. Menses 3—4/28 Tage, normal. 1922 Spontangeburt. Am 10. Tage des Wochenbettes Lähmung und rechtsseitige Schmerzen, die nach einem Vierteljahr zurückgingen. Seit einer Woche steifes Genick und starke, anhaltende Leib- und Rückenschmerzen. Bei der Untersuchung zeigt sich außer einem etwas hebenden Spitzenstoß nichts besonderes. Uterus retroflektiert, unbeweglich, fest, nach rechts gedrängt, abgrenzbar von einem faustgroßen prallelastischen Tumor links, der selbst und dessen Umgebung druckempfindlich ist. Obwohl Verdacht auf Go, diese trotz Campligonreizung nicht nachweisbar. Wegen Go-Verdacht keine Cystoskopie. Operation nicht möglich, da schlechter Allgemeinzustand und B. S. 127 mm.

1. 8. 34. Entlassen in ärztliche Behandlung.

20. 8. 34. Wiederaufnahme: Uterus retroflektiert, Aufrichtung nicht möglich; Parametrium infiltriert und schmerzhaft.

18. 9. 34. Uterus unbeweglich durch einen hinter ihm liegenden, sehr harten, den Douglas ausfüllenden Tumor. Rektal reicht dieser Tumor vom linken Parametrium in den Douglas. Diagnose: Pyosalpinx. Ursprünglich angesetzte Punktion wegen Fieber verschoben.

25. 9. Schmerzen beim Wasserlassen, Leukozyten im Sediment.

27. 9. Fieber wieder abgeklungen, daher Punktion. Aus der rechten Adnexschwellung 250 ccm dicker Eiter. Danach Wohlbefinden.

5. 10. B. S. 119/131 mm. Warme Wickel.

10. 10. Pat. klagt über häufigen Harndrang und Schmerzen beim Wasserlassen. Restharn wird eitrig.

16. 10. Cystoskopie: Trotzdem 12 mal gespült wurde, war Blase nicht klar zu bekommen. Rest der Spülung: Eiter.

20. 10. 2. Punktion. Uterus nach rechts und vorn gedrängt, links derbes parametranes Infiltrat, das der Beckenwand breit aufsitzt. Aus dem Infiltrat läßt sich kein Eiter abpunktieren.

1. 11. Cystoskopie Blase nach 5 Spülungen fast klar. Diffuse Rötung, links hinten, etwas oberhalb der Ureterenmündung scheint in Wolken Eiter in die Blase zu kommen.

7. 11. B. S. 110/124 mm.

16. 11. Seit 5 Tagen starker Haarausfall, seit Juli keine Menses. Praephyson.

24. 11. Schmerzen in der Halsmuskulatur.

1. 12. Spülflüssigkeit nicht mehr so trübe. B. S. 94/116.

14. 12. Blasenspülungen mit Argolaval.

22. 12. Links vom rektroflektierten Uterus derbes Infiltrat. Spülflüssigkeit anfangs noch etwas trübe; seit Wochen fieberfrei. Entlassen.

Nachuntersuchung 23. 7. 35. Pat. fühlt sich wohl, arbeitsfähig, nachts gelegentlich Harndrang. Links vom Uterus derbes, flaches, etwa 3 cm breites Infiltrat. Rechts frei. Uterus retroflektiert, etwas beweglich. Eitrige Cystitis zurückgeblieben, die die einzigen Beschwerden verursacht.

Die erste Punktion, die wegen der Temperaturen und der außerordentlich beschleunigten Blutsenkung zunächst hinaus geschoben wurde, brachte im Befinden der Kranken eine Besserung. Die Blutsenkungsgeschwindigkeit jedoch, änderte sich nur wenig. Sie sank von 123 mm auf 119 mm. Das mußte zu der Vermutung führen, daß hier eine Komplikation eingetreten war. Der häufige Harndrang, die Schmerzen beim Wasserlassen und der eitrige Restharn wiesen auf die Ursache hin. Der Eiter, der, wie später festgestellt wurde, links hinten, etwas oberhalb der Ureterenmündung in die Blase gelangte, stammte aus einer sich wiederbildenden Pyosalpinx, die in die Blase durchgebrochen war. Gleichzeitig hatte sich links eine parametrane Infiltration gebildet, die mit der Pyosalpinx rechts verwachsen war. Aus dem infiltrierten Gewebe ließ sich kein Punktat gewinnen. Ganz entschieden muß ich auch hier zurückweisen, daß die Komplikation durch die erste Punktion entstanden sein könnte, da die Pyosalpinx nach unten bis in den Douglas hineinragte, und somit ein Berühren der Blase mit der Punktionsnadel nicht möglich war. — Wie ich schon mehrmals betonte, wendet man die Punktion besonders dann an, wenn eine Operation nicht möglich ist — wegen hoher Temperaturen oder wegen außerordentlich starker Beschleunigung der Blutsenkungsgeschwindigkeit — und wenn eine sorgfältige, gründliche, konservative Behandlung keinen Erfolg brachte. Um einen solchen Fall handelte es sich auch hier. Der Punktionsversuch des parametranen Infiltrates gehört schon zu der folgenden Gruppe. Bei der Nachuntersuchung zeigte sich, daß von all den schweren Erscheinungen nur noch eine leichte eitrige Cystitis geblieben war, die der Frau selbstverständlich Beschwerden machte.

Chronisch-entzündliche Adnextumoren.

Ist schon die Zahl der Ärzte groß, die jede gynäkologische Douglaspunktion ablehnen, so wird sie durch die Zahl derer, die gegen eine Punktion von chronisch-entzündlichen Adnextumoren sind, bei weitem übertroffen. Die unter der Literatur erwähnte Arbeit von Schultz setzt sich gerade für Punktionen bei Adnextumoren ein. Was sagen uns nun die Ergebnisse der 11 Punktionen an der Frauenklinik zu Halle in den letzten zwei Jahren?

Wenn auch eine Tabelle Mängel aufweisen muß, so zeigt sie aber doch ein so günstiges Bild, daß man einen Erfolg der Punktionsbehandlung nicht ohne weiteres abstreiten kann. Allerdings darf man nicht vergessen, daß eine konservative Behandlung von Adnextumoren auch zum Erfolge führen kann. Wenn man die einzelnen Fälle bei der Entlassung und bei der Nachuntersuchung vergleicht, so ist auffällig, daß gerade in den Fällen, die bei der Entlassung besonders günstig lagen, die Neigung zu einer Dauerheilung geringer zu sein scheint, als bei solchen, die im verhältnismäßig schlechtem Zustand entlassen wurden.

Befinden und Befund von Patientinnen mit punktierten chronisch entzündlichen Adnextumoren.

I. Bei der Entlassung.

Allgemeinbefinden	gut	und gynäk. Befund	gut:	1
„	gut	„ „ „	gebessert:	2
„	gut	„ „ „	unverändert:	1
„	gebessert	„ „ „	gebessert:	2
„	gebessert	„ „ „	unverändert:	4
		und 1 Exitus.		10

II. 1—2 Jahre nach der Entlassung.

Allgemeinbefinden	gut	und gynäk. Befund	gut:	3
„	gut	„ „ „	gebessert:	2
„	gebessert	„ „ „	gebessert:	3
				8

Eine Pat. wurde mit gutem Allgemeinbefinden und ohne jeden anormalen gynäkologischen Befund entlassen. Ihr Befinden war bei der Nachuntersuchung nicht mehr so gut; außerdem hatte sich ein kleines Recidiv gebildet. Die beiden Pat. mit gutem Befinden und gebessertem Allgemeinzustand zeigten zur Nachuntersuchung keine Veränderung. Geheilt war die Frau, die zur Entlassung zwar ein gutes Allgemeinbefinden zeigte, deren gynäkologischer Befund aber bei der Entlassung unverändert war. Bei der Kranken, die mit gebessertem Befinden und Befund entlassen war, wurde zur Nachuntersuchung keine Veränderung festgestellt. Günstige Nachuntersuchungsergebnisse zeigten 3 Frauen, deren Befinden gebessert und deren gynäkologischer Befund bei der Entlassung unverändert waren. Zwei waren geheilt und eine im Befinden und Befund gebessert.

Bei den Adnextumoren werde ich wieder, wie bei den Pyosalpingen von den Einzelfällen nur einige besprechen, während ich die übrigen Krankengeschichten unter besonderen Abschnitten anführe. Zunächst will ich eingehen auf den tödlich verlaufenen Fall.

17.

25. 11. 34. 38 jähr. Frau, in ausreichendem Ernährungs- und Kräftezustand. Vater starb an Magenleiden. Mutter und drei Geschwister gesund. Als Kind Masern. Erste Menstruation mit 14 Jahren, regelmäßig 3—4/28 Tagen. 1916, 1917, 1920, 1922 Spontangeburten o. B. 1930 Fehlgeburt III M. Letzte normale Blutung Anfang August.

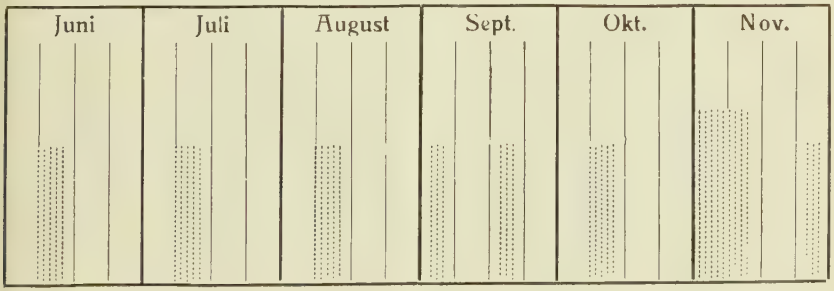

Gynäkologischer Befund: Douglas vorgewölbt. Portio nach hinten oben verzogen. Corp. nach oben gedrängt. Anteflektiert, nicht vergrößert, mit glatter Oberfläche. Adnexe rechts o. B.; links neben dem Uterus kleinapfelgroßer, derber Tumor, der mit dem Uterus durch einen derben Strang verbunden ist. Parametrien frei.

26. 11. Douglaspunktion 300 ccm dickgelbe Flüssigkeit.

31. 11. Während es der Pat. bisher gut ging, bekam sie 38° Fieber und Beschwerden beim Stuhlgang. Bei der Untersuchung war Douglas vorgewölbt. Er drückte auf den Darm und das Gewebe zwischen Vagina und Rectum, sodaß sich die hintere Scheidenwand oedematös aus der hinteren Vulva hervorwölbt. Punktion ergab 200 ccm gelbklare, seröse Flüssigkeit, in der einzelne Fibrinflocken waren.

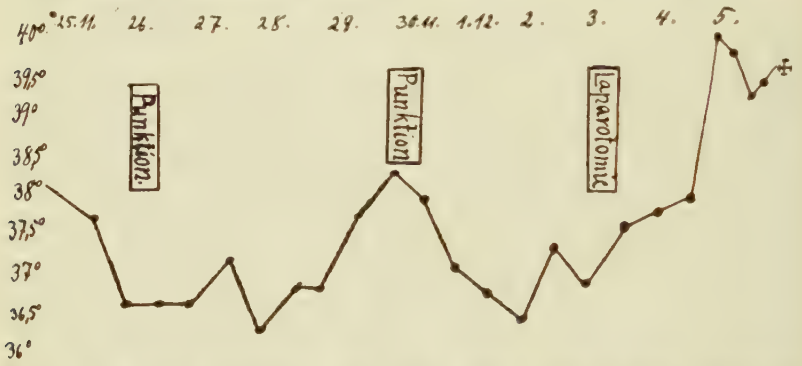

3. 12. 34. Da sich Flüssigkeit nach 2—3 Tagen immer wieder ansammelt, Schmerzen verursacht und zu Rectumkompressionen führt, schreitet man zur Laparotomie. Dabei fand man alte, derbe Verwachsungen des Sigmoids mit dem umliegenden Gewebe. Bei Lösung der Verwachsungen kommt man in die Höhle, die neben dem serösen Exsudat geringe Mengen von altem Blut enthält (alte Tubare?). Ausgedehnte Fundusresektionen mit Entfernung der rechten Anhänge nachdem diese aus der Verwachsung gelöst wurden. Linke Anhänge werden gelassen, da sie bis ins Parametrium hinein verbacken sind. Tamponade der Wundhöhle. Peritonisierung nicht möglich.

4. 12. 34. Hoher kleiner unregelmäßiger Puls und trockene Zunge.

5. 12. 34. Zunehmende Kreislaufinsuffizienz trotz intravenöser Kochsalzinjektion. Exitus gegen 20 Uhr.

Wie bei dem schon früher untersuchten Todesfall lege ich mir auch hier die Frage vor, ob die Punktion — direkt oder indirekt — die Ursache des Todes ist, d. h.: Hat die Punktion letzten Endes selbst zum Tode geführt oder hätte eine andere Behandlung den Tod verhindern können? Die Antwort auf beide Fragen läßt sich etwa folgendermaßen zusammenfassen: Beide Punktionen haben Allgemeinbefinden und Temperatur günstig beeinflußt. Bei der Laparotomie fand man a l t e Verwachsungen und entzündlich verändertes Gewebe, d. h. in diesem Stadium hätte nach menschlichem Ermessen auch eine andere Therapie den Verlauf der Dinge nicht mehr ändern können.

18.

21. 11. 33. 30 jähr. Frau in genügendem Allgemeinzustand, Regel mit 18 Jahren, unregelmäßig, stark, etwa 8 -14/25 35 Tage. 1925 fieberfreie Spontangeburt, Kind lebt; 1925 fieberfreie spontane Totgeburt; 1931 Abort. Letzte Regel: Ende Oktober, 3 Wochen dauernd. Im Oktober Go.-Infektion. 16. 11. 33. Postgonorrhoischer Adnextumor rechts faustgroß, links pflaumengroß.

Jetzige Beschwerden: seit mehreren Jahren gelblicher Ausfluß. Schmerzen im rechten Unterleib und anhaltende Blutungen. Stuhlgang unregelmäßig. Appetit schlecht. Mäßiger Allgemeinzustand. Pupillen eng, reagieren träge. Tonsillen zerklüftet; Thorax mäßig gewölbt. Geringe Scoliose der Brustwirbelsäule. Cor.: systolisches Geräusch über der Mitte, erhöhte Frequenz. Abdomen wölbt sich unterhalb des Nabels vor. In der Schambehaarung Phthirii pubis. Gyn. Bef.: Cor. derb, anteflektiert, nicht vergrößert. Adnexe: rechts in faustgroßen, prall elastischen Tumor verwandelt; links ein hühnereigroßer, ebenfalls elastischer Tumor zu tasten. Parametrien frei. Rötung der Scheidenschleimhaut. Erosionen an der vorderen und besonders hinteren Muttermundslippe. Gelblich-graugrünlicher Fluor.

27. 11. Punktion. Nach üblicher Vorbereitung Punktion des rechten Adnextumors. Dabei entleeren sich 8 ccm Eiter. Probeexcision aus der Portio.

9. 12. Besserung nach konservativer Behandlung. Entlassung aus häuslichen Gründen zur Diathermienachbehandlung.

Probeexcision ergab stark entzündliche Veränderungen, Ca. nicht nachweisbar. Punktat und Kulturen steril. Go. immer negativ. B. S. von 70 auf 65 mm.

Hier wurde also ein postgonorrhoischer Adnextumor günstig durch die Punktion beeinflußt.

19.

6. 6. 34. 44 jähr. Frau in mäßigem Allgemeinzustand. Als Kind Masern. Menses seit 19. Jahr, 4—6/28 Tage o. B. 1910 Vorfall und Uterus verlagerung. Plastik und Laparotomie. 1918 dieselbe Operation, anschließend doppelseitige Lungenentzündung. 1933 Laparotomie wegen Vorfall. Jetzige Beschwerden: Der Vorfall bestand weiterhin. Pat. ging ihrer Arbeit nach. Am 3. 6. starke Schmerzen im linken Unterbauch, Fieber; linker Unterbauch zeigt leichte Schwellung. Abdomen gespannt. Vordere Scheidenwand fast völlig prolabiert. Man fühlt bereits durch die Bauchdecken einen derben, höckrigen Tumor, der bis zur Nabelhöhe reicht. Der Tumor liegt auf der linken Seite und berührt die linke Beckenwand. Parametrien frei. Uterus nicht zu tasten.

9. 6. 34. Punktion. Es entleeren sich knapp 2 ccm dicker, zähflüssiger Eiter.

15/22. 6. Starke Menses.

25. 6. Temperaturanstieg bis 39,2; Halsschmerzen. Rachenring gerötet. Eiterpfropfe auf den Tonsillen. Bettruhe, Halswickel, gurgeln. Die nach der Punktion verminderten Beschwerden gehen unter Diathermie- und Wärmebehandlung noch weiter zurück.

4. 8. 34. Pat. beschwerdefrei entlassen.

Prolaps besteht noch. Der Tumor auf der linken Seite ist faustgroß, mit dem Uterus verwachsen, leicht druckempfindlich. Arbeitsunfähig wegen Prolaps; keine Operation, da B. S. noch 50 mm. Nachuntersuchung 26. 7. 35. Hat Vorfallbeschwerden, sonst Wohlbefinden. Vordere Scheidenwand tritt

apfelgroß vor die Scheide. Uterus etwas groß, anteflektiert, schlecht beweglich. Douglas besonders links narbig infiltriert, kein Tumor mehr.
Bei der 44jähr. Frau mit einem Adnextumor, der bis zur linken Beckenwand und fast bis zum Nabel reicht, wird der Erfolg der Behandlung etwas überdeckt durch einen Prolaps, der trotz dreimaliger Operation nicht zurückgegangen ist. Wegen der häufigen Operationen und wegen des schlechten Allgemeinzustandes, der wohl durch das dauernde Leiden bedingt war, mußte man hier sowieso von operativen Eingriffen absehen. Bei der Entlassung war der Tumor nur noch faustgroß und bei der Nachuntersuchung war überhaupt kein Tumor mehr vorhanden.

20.

7. 2. 34. 21 jähr. junge Frau in gutem Allgemeinzustand Pat. hat seit vielen Jahren Gelenksschmerzen am Knie und im Schultergelenk. Mit 17 Jahren Scharlach, erste Regel mit 16 Jahren, 5—6 28 Tage regelmäßig ohne Beschwerden. Eine Geburt und eine Fehlgeburt. (1924) letzte regelmäßige Blutung 19. Jan. Schon seit langem starke Unterleibsschmerzen links, die nach der letzten Blutung besonders stark waren. Sie traten auch rechts auf. Seit zwei Tagen mäßig starke Blutungen. Pat. hatte schon seit Jahren hartnäckige Obstipationen Gyn. Bef.: 1—3 Querfinger über den Nabel reichender Tumor von ziemlich derber Konsistenz mit glatter Oberfläche. Uterus derb, nach links verdrängt. Dem Corp. uteri sitzt der oben beschriebene Tumor fest auf.
7. 2. 34. Anschließend an die Untersuchung in Narkose Dilatation des Cervicalkanals. Austasten des Cavum mit der Sonde (8½ cm). Zwei Züge mit der kleinen Curette bringen reichlich Schleimhaut.
20. 2. 34. Punktion des Tumors. Es entleeren sich etwa 50 ccm einer gelblichen, etwas getrübten flockigen Flüssigkeit. Bei Punktion an einer anderen Stelle des Tumor erhält man nur wenig ccm obiger Flüssigkeit.
24. 2. B. S. 34 mm, warme Wickel, keine Schmerzen.
28. 2. Beschwerdefrei entlassen.
Nachuntersuchung 26. 7. 35. Wohlbefinden, rechts taubeneigroßer Tumor, das vergrößerte Ovar. Uterus blieb retroflektiert in Streckstellung, aber gut beweglich. Schmerzen bei Coitus, nach Diathermie (6 mal) wesentlich gebessert.
In diesem Falle kommt der Erfolg der Punktionsbehandlung ebenfalls stark zum Ausdruck. Handelte es sich doch hier um einen Riesentumor, der bis über den Nabel reichte. Ein Jahr später war nur noch ein taubeneigroßer Tumor zu tasten, der wahrscheinlich bedingt war durch die Vergrößerung des Ovars.

Gerade die beiden letzten Fälle deuten auf den Resorptionreiz hin, den Schultz in seiner Arbeit betont. Dieser Reiz ist aber illusorisch, wenn die Pat. gleich nach der Punktion aufsteht oder gar arbeitet. Schultz geht in seiner Arbeit eingehend auf die Indikation von Punktionen bei Adnextumoren ein. Eine negative Indikation liegt vor bei akuter Entzündung und bei frischen Adnextumoren. Eine Ausnahme darf nur dann gemacht werden, wenn die Patientin wochenlang fiebert oder heftige Schmerzen hat. Günstig für die Patientin sind dagegen chronisch-entzündliche Adnextumoren. Es ist zu berücksichtigen, daß man hierbei — im Gegensatz zu Incisionen — keine Fisteln verursacht.

Punktion zur Unterstützung bei der Geburtshilfe und im Wochenbett.

Ein guter Helfer kann die Punktion auch bei der Geburtshilfe oder im Wochenbett sein. Der Vorteil der Punktion liegt vor allem darin, daß sie ermöglicht, kleine Hindernisse — vor allem Hämathome und Abszesse — sofort und ohne große Gefahr aus dem Wege zu räumen. Das zeigen die beiden vorliegenden Krankengeschichten:

21.

12. 5. 34. 27 jähr. Pat. in gutem Allgemeinzustand. Erste Regel mit 17 Jahren 3—4/28 Tagen, anfangs stark, aber ohne Beschwerden. Febr. 33 Totgeburt. Letzte Blutung schwach, angeblich Sept. 33.

Am 7. 5. 34 Partus spontan. Dammriß. Im Wochenbett Schmerzen im linken Unterbauch, am Anus und an den Brustwarzen während des Stillens. Geringe Temperaturerhöhung. Stuhl und Harn verhalten. Abdomen aufgetrieben. Linker Unterbauch druckschmerzhaft.

18. 5. 34. Rektale Untersuchung: lk. Parametrium wölbt sich stark vor, ist prall elastisch und sehr schmerzhaft.

29. 5. 34. Linkes Parametrium nicht mehr so schmerzempfindlich.

31. 5. Narkoseuntersuchung und Punktion. 400 ccm altes Blut; Keine Bakterien.

4. 6. 34. Es besteht noch eine geringe Vorwölbung der linken Scheidenwand. Die subjektiven Beschwerden sind völlig verschwunden. B. S. bei Einlieferung 125 mm, vor Punktion 45 mm, bei Entlassung 8 mm. Nachuntersuchung 23. 7. 35. Sehr gutes Allgemeinbefinden. Uterus anteflektiert. Parametrien und Anhänge frei. Markstückgroße, etwas blutende Portioerosion. Leichter Ausfluß.

22.

5. 2. 35. 27 jähr. Pat. in gutem Allgemeinzustand mit Gravidität im 10. Monat. Kopf im Beckeneingang; II Sch.-Lage. Wegen starker stechender Schmerzen Untersuchung; Dabei findet sich an der vorderen Scheidenwand eine starke Verdickung, die intensive Rötung aufweist.

6. 2. 21 Uhr. Punktion: Ein halbes Reagenzglas Eiter. Dabei Blutung aus Varixknoten. Umstechung, dann Tamponade. Danach normle Geburt.

11. 2. Mutter und Kind gesund entlassen.

In dem ersten Falle war wohl kaum eine andere Therapie möglich als die Punktion. Eine Incision bei der Wöchnerin hätte eine ungeheure Gefährdung dargestellt. Gegen eine konservative Behandlung, die die Resorption des Hämatoms hätte bezwecken sollen, sprachen vor allem die heftigen Schmerzen und die Zweifel an einem Erfolg. Hervorheben möchte ich, daß in beiden Fällen keine Infektion durch die Punktion hervorgerufen wurde. Im zweiten Falle wurden der Kreisenden nicht nur die Schmerzen genommen, sondern es wurde auch die Infektionsgefahr herabgesetzt. Denn die Schleimhaut über dem Abszeß hätte, wenn man den Eiter nicht vorher entleert hätte, bei der Geburt durch die Spannung reißen können, was bei dem Dammriß zweiten Grades für eine Infektion günstig gewesen wäre. Die Punktion zur Unterstützung der Geburtshilfe erhöht also nicht die Infektionsgefahr, sondern setzt sie herab, wie beide Fälle zeigen.

Wirkung der Punktion auf die Temperatur.

Viele Ärzte stehen der Punktion skeptisch gegenüber, weil sie die Infektionsgefahr überschätzen. Wenn nun eine Infektion durch eine Punktion gesetzt wird, muß das in einem Temperaturanstieg zum Ausdruck kommen. Deshalb kommt der Beobachtung der Temperatur eine besondere Bedeutung zu. Dabei stellte ich fest:

Normale Temperatur blieb unbeeinflußt:	34
Erhöhte Temperatur wurde zur Norm gesenkt:	4
Temperatur wurde vorübergehend gesenkt:	3
Schwankende Temperatur nicht beeinflußt:	1
Leichter Temperaturanstieg nach Punktion:	2
insgesamt	44

Zur Erläuterung der Übersicht möchte ich noch hinzufügen:

Von den drei Frauen, bei denen die Temperatur nur vorübergehend gesenkt wurde, starben 2 nach Laparotomie und eine wurde nach einer Colpotomie geheilt. Die Patientin mit der nichtbeeinflußten, schwankenden Temperatur kam ebenfalls ad exitum. Es ist naheliegend, das ich zunächst auf die Fälle eingehe, wo nach der Punktion eine leichte Temperaturerhöhung eintrat.

23.

23. 2. 34. 26 jähr. Pat. in ausreichendem Allgemeinzustand. Ehemann an Lungen Tb. gestorben. Ein Kind ebenfalls an Tbc gestorben. Als Kind hatte sie Masern, Keuchhusten, Grippe. Erste Re. 14. Jahr. 1—28 Tage regelmäßig o. B. Eine Geburt, Wochenbett o. B. Kind mit 8 Mon. an Tbc. gestorben. Ein Abort MIII fieberfrei. Letzte Blutung am 20. 1. sehr stark, 14 Tage lang. Seit einem Jahr klagt Pat. über Schmerzen im rechten Unterbauch. In letzter Zeit sind Schmerzen stärker und Blutung unregelmäßig geworden.
Geringe Abschwächung des Klopfschalls über den Spitzen. Kein verändertes Atmen. Systolisches Spitzengeräusch. Abdomen weich; in der rechten Unterbauchgegend leicht druckschmerzhafte Resistenz. Reflexe lebhaft. Gynäkol. Befund: rechts apfelgroßer, prallelastischer Tumor. (Pyosalpinx). Fluor. Go. negativ.
24. 2. Punktion. Es entleeren sich etwa 30 ccm eines dickflüssigen, stark fibrinhaltigen Eiters. Nach Punktion ist Tumor nicht mehr zu tasten. Desinfektion des Einstichs wie üblich.
28. 2. Leichter Temperaturanstieg bis 37,9. Eisblase, Bettruhe.
6. 3. B. S. 135 mm (am 23. 2. 50 mm).
9. 3. Temperatur normal.
19. 3. Röntgenreizbestrahlung und Wärme gut vertragen.
28. 3. B. S. 35 mm.
29. 3. Beschwerdefrei entlassen.
24. 7. 35. Telephonische Antwort: Gesundheitlich sehr wohl. Arzt hat vor vier Wochen festgestellt, daß sich ein Recidiv bildet.

Daß sich hier der Temperaturanstieg auf die Punktion zurückführen läßt, ist möglich; es steht aber fest, daß der Temperaturanstieg nur so leicht war, daß er durch Eisblasen und Bettruhe mühelos zurückgedrängt werden konnte. Ähnlich ist auch der andere Fall, bei dem es sich um eine mehrmals punktierte Patientin handelt.

29. 9. 33. 31 jähr. Pat. mittelgroße Asthenikerin. Erste Re, mit 17 Jahren. 2—3/28 Tage regelmäßig o. B.
1924 Spontangeburt. Wochenbett o. B.
1929 Abort MIII; Abrasio.
1931 Drüsenentfernung am Hals.
20. 9. 33. Abort mit spontaner Ausstoßung. Seitdem blutet Pat. unregelmäßig. Schmieriger Ausfluß. Fieber in den beiden letzten Tagen. Einmal Schüttelfrost. Diffuse Druckempfindlichkeit am Abdomen. Endometritis post abortum. Abrasio am 30. 9.
12. 10. 33. Hinter Uterus faustgroßer, sehr druckempfindlicher Tumor. Temperaturerhöhung. Diagnose: Pyosalpinx. Bei Punktion entleeren sich 700 ccm stinkender Eiter. Nach Punktion ist Tumor verschwunden. Es sind nur noch Verwachsungen und Schwarten im kleinen Becken zu tasten. (Punktat nicht untersucht)
21. 10. Beschwerdefrei entlassen.

Erste Wiederaufnahme, 27. 3. 34. Reduzierter Allgemeinzustand. Gynäkol. Befund: Corpus retroflektiert, nicht vergrößert. Adnexe: links vom Uterus faustgroßer, wenig beweglicher Tumor von fester Konsistenz, der in den Uterus übergeht.
Rechts vom Uterus pflaumengroße Resistenz.
1. 4. — 19. 4. Konservative Behandlung mit leichter Wärme und Bettruhe. Lichtbogen und Ichthyoltampon. Links bildet sich Pyosalpinx.
17. 4. Röntgenreizbtestrahlung gut vertragen.
19. 4. Punktion der Pyosalpinx links: 25 ccm gelber Eiter. Tumor nach Punktion nicht mehr zu tasten.
22. 4. Leichtes Fieber bis 38,3.
23. 4. B. S. von 18 auf 34 mm. Bei Bettruhe und Eisblase keine Fieber mehr.
30. 4. Wesentlich gebessert entlassen. Auf der linken Seite ist noch eine harte, nicht so sehr empfindliche taubeneigroße Resistenz. Linkes Parametrium verkürzt. Ziemlich starker gelblich-grüner Fluor.
2. Wiederaufnanme am 9. 6. 34. Starke Schmerzen und Blutungen. Rechts und links vom Uterus faustgroße Tumoren.
19. 6. Rechts vom Uterus taubeneigroßer, schmerzhafter Tumor. Uterus retroflektiert. Links von Uterus ein gut taubeneigroßer, derber schmerzhafter Tumor.

14. 6. Punktion. Die linke Pyosalpinx hat sich auf etwa Faustgröße wiedergebildet. Punktion gelingt leicht. 30 ccm sehr dicker Eiter. Rechts apfelgroßer sich zystisch anfühlender Tumor. Da die Punktionsnadel rechts durch sehr dickes Gewebe hindurch muß, und die Punktion nicht sofort gelingt, wird Punktion abgebrochen. Tumor links auf Taubeneigröße zurückgegangen.
4. 7. Uterus unbeweglich, hinten fixiert. Bewegungen sehr schmerzhaft. Beiderseits kleine, druckempfindliche Infiltrate. Beiderseits hühnereigroße Adnextumoren.
14. 7. In ambulante Behandlung (Diathermie) fast beschwerdefrei entlassen.
Nachuntersuchung 23. 7. 35. Befinden „leidlich". Links und rechts noch etwas Seitenschmerzen. Gutes Aussehen. Arbeitet in Gerberei voll leistungsfähig. Uterus retroflektiert, leidlich beweglich, rechts ein etwas schmerzhafter Strang, links frei. Portio und Scheide o. B.

Auf den ersten Blick scheint diese Krankengeschichte gegen die Punktion zu sprechen. Denn die Gegner werfen der Punktionstherapie vor, daß sie, wenn sie überhaupt einen Erfolg erziele, nur Erfolge von kurzer Dauer bringe. Um einen solchen scheint es sich hier zu handeln. Denn einen Erfolg, der sofort nach der Punktion wahrzunehmen ist, können wir feststellen, wenn wir den Einfluß der Punktion auf die Temperaturkurve betrachten. Fünf Monate später hatte sich ein Rezidiv gebildet.

Betrachtet man die Punktion als einen biologischen Reiz auf den Gesamtorganismus, so läßt sich vieles erklären. Wenn man durch die Punktion einen schwachen Reiz auslöst, bleibt die Temperatur unverändert, oder sinkt zur Norm. Steigt aber die Temperatur danach leicht an, so wirkte die Punktion zweiphasig als ein mittlerer Reiz. Da in unseren zwei Fällen der leichte Temperaturanstieg erst 3—4 Tage nach dem Eingriff auftrat, könnte man annehmen, daß durch den mittleren Reiz zunächst eine Besserung und dann eine Verschlechterung eingetreten ist. Wenn aber, trotz eines für einige Zeit günstigen Verlaufes, doch ein Rückschlag kommt, dann müssen wir uns vor Augen halten, daß vielleicht die Widerstandskräfte des Körpers zu schwach sind, daß der Reiz gering war oder daß es nicht der rechte Reiz war. Andererseits wollen wir aber bedenken, daß die Punktion nicht nur einen Reiz auf den Gesamtorganismus darstellt, sondern daß sie auch lokal wirkt, indem sie einen Herd beseitigt, der erhöhte Temperatur verursacht haben kann. Durch Wegräumen einer solchen Störungsquelle kann man selbstverständlich die erhöhte Temperatur zur Norm senken.

Außer den bisher hierfür genannten Beispielen will ich noch die folgenden zwei Krankengeschichten anführen:

25.

16. 3. 34. 24 jähr. Pat. in gutem Allgemeinzustand. Ihre Mutter war wiederholt in Behandlung bei Gynäkologen, und beim Ohrenarzt wegen eines Kehlkopfleidens. Als Kind hatte Pat. Lungenkatarrh und Lungenentzündung. Erste Re. mit 16 Jahren unregelmäßig bis zur ersten Spontangeburt 1929. Danach Blutungen regelmäßig, 7—8/28 Tage. Abort Juli

1932. August 32 Operationen: Ovarialtumor links. April 33. Pyosalpinx links. Besserung nach konservativer Behandlung. Bei Entlassung links neben Uterus noch kleine, wenig druckempfindliche Resistenz. Seit Entlassung am 6. 4. 33 fühlte sich Pat. bis Oktober wohl. Keine Schmerzen. Nach Oktober 33 Blutungen 3—4/28 Tagen mittelstark mit linksseitigen Schmerzen im Unterbauch. Verstärkung der Schmerzen Febr. 34.

März 34. Gynäkol. Befund: Portio zapfenförmig. Corpus anteflektiert, nicht vergrößert, derb. Adnexe: links in kleinapfelgroßen, prallelastischen Tumor verwandelt (zystischer Adnextumor).

17. 4. Punktion. Temperatur sank von 37,3 auf 36,6°. Es entleerte sich wenig gelbseröse Flüssigkeit. Tamponade mit Jodoformgaze. Postoperativer Verlauf glatt. Keine Schmerzen, kein Fieber.

24. 4. Mit erheblich gebessertem Befund und gutem Befinden entlassen. Nachuntersuchung 23. 7. 35. Noch Schmerzen links, zunächst besser gewesen, dann wieder wie früher. In Behandlung bei Arzt. Seitdem Schmerzen geringer, Anhänge links etwas druckschmerzhaft, kein Tumor mehr.

26.

5. 6. 34. 33 jähr. Pat. in gutem Ernährungszustand. Vor 5 Jahren Unterleibsgeschwulst, erste Re. mit 12 Jahren regelmäßig 4/28 Tage, mittelstark ohne Schmerzen. Einlieferungstag ist 4. Tag der Blutung. Vor 8 Tagen dünner Ausfluß; am gleichen Tage Schüttelfrost und Fieber. Das Fieber hielt an. Seit 8 Tagen auch Schmerzen im Unterleib rechts und links. Vor etwa 14 Tagen letzter Coitus. Befund: Hochfiebernd mit Glanzaugen, Geräusche über der rechten Lunge. Uterus nicht herauszutasten, anscheinend anteflektiert. Go nicht nachzuweisen. Anfangs hohe Temperaturen und Schüttelfrost. Zunächst konservativ behandelt.

11. 7. Punktion; aus dem linken Tumor werden etwa 100 ccm dicker, übelriechender Eiter (mit bacterium coli) entleert. Der rechte Tumor wird ebenfalls punktiert. Er ist sehr solide. Es läuft frisches venöses Blut ab. (Punktion einer Vene.) Weiterhin konservative Behandlung, trotzdem Schmerzen und Druckbeschwerden. Die Blutsenkung ging von 104 mm auf 50 mm zurück. Entlassen mit 3 Wochen Bettruhe.

28. 7. Bei Entlassung beiderseits hühnereigroße, druckempfindliche Tumoren. Ligg. sacro uterina stark gespannt, verdickt und druckempfindlich. Nachuntersuchung am 26. 7. 35. Besserung nach Punktion. Im Frühjahr dieses Jahres 4 Wochen krank gewesen. Blasendruck. Ohne Arzt. Menstruationsstörungen. Letzte Blutung o. B. Links handflächenbreite Infiltration bis zur Beckenschaufel reichend, etwas druckempfindlich. Rechts: Ovar mit einzelnen Strängen zu fühlen. Uterus anteflektiert, leidlich beweglich.

Wirkung der Punktion auf die Blutsenkungsgeschwindigkeit.

Die vorstehende Krankengeschichte zeigt, daß die Punktion nicht nur die Temperatur, sondern auch die Blutsenkungsgeschwindigkeit günstig beeinflussen kann. Allerdings reagiert wohl die Temperatur etwas leichter als die Blutsenkungsgeschwindigkeit. Daher kommt es auch in erster Linie, daß eine Zusammenstellung der Wirkung auf die Blutsenkung ungünstiger aussieht. Bei 17 Frauen wurde die Blutsenkungsgeschwindigkeit vor und nach der Punktion festgestellt.

Erhebliche Verlangsamung der B. S. nach Punktion	5
Leichte Verlangsamung der B. S. nach Punktion	4
Etwa gleichbleibende B. S. nach Punktion	2
Leichte Beschleunigung der B. S. nach Punktion	2
Erhebliche Beschleunigung der B. S. nach Punktion	4
Insgesamt	17

Eine einwandfreie Besserung finden wir demnach in über 50 % der Fälle. Bei Betrachtung der Einzelfälle wird auch hier das Ergebnis weit günstiger.

27.

25. 9. 33. 24 jähr. Pat. Asthenischer Habitus. Genügender Ernährungszustand. Ovarialzyste und Schleimhauthyperplasie. Erste Re. 14. Jahr, unregelmäßig. Seit zwei Jahren alle 14 Tage 3—4 Tage hindurch starke Blutungen. Vor Eintritt der Menstruation heftige Leibschmerzen. 1927 Partus spontan o. B. Letzte Menstruation 18.—21. Sept. normal. Seit 1 Jahr in ärztlicher Behandlung wegen Schmerzen im linken Unterleib und ziehenden Kreuzschmerzen, vor allem bei Arbeit. Reichlich gelber Fluor. Corpus anteflektiert, derb, beweglich, leicht vergrößert. Adnexe druckempfindlich; links neben dem Uterus walzenförmiger sehr druckempfindlicher Tumor. Parametrien frei.

26. 9. B. S. 6 mm.

27. 9. Punktion. Diese gelingt erst nach blindem Aufsuchen. Als Kanüle gut im Tumor liegt, wird Tumor bei kombinierter Untersuchung ausgedrückt. Flüssigkeit nicht genau gemessen, da zum Teil in die Unterlage abgeflossen. (Etwa 20 ccm seröse Exsudat.) Nach der Punktion ist der Tumor nicht zu tasten. Das linke Ovar ist jetzt mit entzündlichen Verdickungssträngen zu fühlen. Die Verdickungen betragen flächenhaft die Ausdehnung von zwei Querfingern.

2. 10. Blutung ex utero.

4. 10. B. S. 21 mm.

5. 10. Abrasio, die gut vertragen wird.

9. 10. Aufstehen gut vertragen, B. S. 8 mm.

10. 10. Trichomonascolpitis (Devegan).

20. 10. Beschwerdefrei entlassen.

Nachuntersuchung am 26. 7. 35. Keine Schmerzen. Uterus anteflektiert, frei beweglich. Linkes Ovar zu fühlen, am Uterus adhaerent. Kein Tumor zu tasten.

Diese Krankengeschichte zeigt, wie sehr Übersichten täuschen können. Die Punktion hat hier die Frau nicht geschädigt, obwohl die Blutsenkungsgeschwindigkeit nach der Punktion höher war als vorher. Aufschluß darüber, daß hier noch eine andere Störung — in diesem Falle eine Schleimhauthyperplasie — vorhanden war, gibt uns folgende kleine Zusammenstellung:

26. 9.	27. 9.	4. 10.	5. 10.	9. 10.
B. S. 6 mm	Punktion	B. S. 21 mm	Abrasio	B. S. 8 mm

Bei einer anderen Patientin stieg die Blutsenkungsgeschwindigkeit für kurze Zeit etwas an, obwohl das Allgemeinbefinden zusehends besser wurde und die Temperatur nicht anstieg.

28.

1. 2. 34. 19 jähr. Patientin in gutem Allgemeinzustand. Pyosalpinx links. 1. Re. 14. Jahr. 4/28 Tage o. B. Seit einem Jahr zeitweise krampfartig auftretende Schmerzen, die etwa ½ Stunde anhalten. Am Abend vor Einlieferung wieder solch ein Krampf mit Temperaturen bis zu 39°. Befund: Uterus anteflektiert, nicht vergrößert, Oberfläche glatt. Adnexe: links stark druckempfindlich, etwas verdickt, rechts leicht druckempfindlich, nicht verdickt.

5. 2. 34. Kopf- und Leibschmerzen. B. S. 63 mm.

26. 2. 34. B. S. 78 mm.

3. 3. 34. Stärkere Schmerzen in der linken Seite, wo sich eine Pyosalpinx herausgebildet hat. B. S. 78 mm.

6. 3. 34. Punktion. 20 ccm Eiter. Tumor wird sichtlich kleiner. Danach wird Streptococon in die Punktionshöhle injiziert.

8. 3. 34. B. S. 9 mm. Allgemeinbefinden gut. Ab 4. 4. Diathermie schon vorher sehr gutes Allgemeinbefinden.

11. 4. Linke Adnexe noch etwas verdickt, jedoch nicht schmerzempfindlich, rechts o. B. Geringe zirkuläre Portioerosion. Sehr gutes Allgemeinbefinden. Go-Abstriche immer negativ, obwohl Bräutigam Go hatte.

5. 2.	26. 2.	3. 3.	6. 3.	8. 3.	15. 3.	21. 3.
BS. 63 mm	BS. 78 mm	BS. 78 mm	Punktion	BS. 109 mm	BS. 51 mm	BS. 39 mm

Die beiden eben geschilderten Fälle bringen zum Ausdruck, daß die Punktion trotz eines kurzen Anstieges der Blutsenkungsgeschwindigkeit den Verlauf der Krankheit günstig beeinflußt hat.

Auf der anderen Seite stehen über 50 % Krankengeschichten die neben einer Allgemeinbesserung ganz deutlich ein Sinken der Blutsenkungsgeschwindigkeit nach der Punktion zeigen. In einigen Fällen kommt sie zunächst zu einem Stillstand, um dann oft überraschend schnell herabzusinken.

29.

16. 11. 33. 23 jähr. Pat. in schlechtem Allgemeinzustand. Adnextumoren beiderseits. Erste Re. 16. Jahr 4/28 Tage regelmäßig o. B. Letzte Re. 13. 11. 33 2 Tage, schwächer, um 8 Tage verspätet. Seit 8 Tagen beiderseits ziehende Schmerzen im Unterleib. Blutungen mit tageweisen Unterbrechungen. Am Abend vor der Einlieferung Schmerzen und Blutungen. Stuhlgang und Wasserlassen unregelmäßig und mit Beschwerden. Schlechte Durchblutung von Haut und sichtbarer Schleimhaut. Tonsillenhypertrophie, feuchte Rasselgeräusche über dem rechten Oberfeld. Grenzen verschieblich. Herzaktionen etwas beschleunigt. Uterus nach rechts verlagert, nicht vergrößert, anteflektiert. Links neben dem Uterus ein faustgroßer, prallelastischer Tumor. Ex utero blutiger, übelriechender Schleim.

17. 11. BS. 25 mm, Abstrich auf Go fraglich.
Eisblase, Bettruhe.

24. 11. BS. 55 mm.

27. 11. Punktion des linken Adnextumors. Es gelingt 100 ccm klare, gelbliche Flüssigkeit, die am Schluß blutig gefärbt ist, zu punktieren.

8. 12. Punktion gut vertragen. Blutungen haben aufgehört. BS. 45 mm.

14. 12. BS. 12 mm. Aus häuslichen Gründen entlassen. Beiderseits derbe, faustgroße, bis zum Douglas reichende Adnextumoren. Keine Temperaturen. Mit 8 Wochen Schonung entlassen. Bei stärkeren Schmerzen soll sie zurückkehren.

Nachuntersuchung 23. 7. 35. Keine Beschwerden. Uterus retrovertiert aber anteflektiert. Links noch eine derbe Resistenz, die ans Becken zieht, und knapp bleistiftdick ist.

17. 11.	24. 11.	27. 11.	8. 12.	14. 12.
BS. 25 mm	BS. 55 mm	Punktion	BS. 45 mm	BS. 12 mm

30.

15. 2. 34. 28 jähr. Patientin in schlechtem Allgemeinzustand. Pyosalpinx links und entzündliche Reizblutungen. Erste Re. 20. Jahr, sehr unregelmäßig. 8 Tage lang ohne Beschwerden. 1928 rechte Niere entfernt. 1929 Partus mit ärztlicher Hilfe. Wochenbett o. B. 1930 fieberfreier Abort. Im gleichen Jahr linkes Ovar entfernt. Jetzt Schmerzen rechts. Abdomen: beim Palpieren Abwehrspannung, verschiedene ausgesprochene Druckpunkte vorhanden. Gynäkol. Befund: wegen Schmerzen und Abwehrspannung kaum zu erheben; links starke Verdickung.
20. 2. Untersuchung in Narkose. Uterus klein, anteflektiert. Posthornförmiger, schmerzhafter apfelgroßer Tumor, der an der Beckenwand adhaerent ist. Linke Anhänge anscheinend o. B. BS. 41 mm.
24. 2. Punktion. 30 ccm Eiter, Tumor nachher bedeutend verkleinert, nur noch der obere Pol verdickt.
27. 2. Keine Temperaturen, BS. 11 mm.
17. 3. Entlassung, Befinden sehr gut. Links noch fester, leicht empfindlicher Tumor.
Nachuntersuchung 23. 7. 35. Befinden leidlich, etwas Schmerzen noch links beim Arbeiten im Haushalt. Uterus: klein anteflektiert. Links ist ein kastaniengroßer, etwas höckriger, schmerzhafter Tumor zu fühlen. Anhänge und Parametrien frei. Etwas Fluor.

20. 2.	24. 2.	27. 2.
BS. 41 mm	Punktion	BS. 11 mm

31.

25. 8. 33. 19 jähr. Pat. in leidlichem Ernährungszustand. Pyosalpinx rechts. Vater starb an Arteriosclerose. 6 Geschwister leben, 5 klein gestorben. Erste Re. 15. Jahr, regelmäßig, 6 26 Tage o. B. Seit 7—8 Wochen krampfartige Schmerzen im Unterbauch, die immer etwa 10 Min. dauern und sich nach dem Rücken hinziehen. Beschwerden bei Wasserlassen und Stuhlgang. Schlechter Appetit. Rachitische Veränderungen in der Mundhöhle. Pupillen reagieren träge. Rechter Unterbauch druckempfindlich. In Vagina stülpt sich von vorn und rechts weicher, fluktuierender Tumor.
25. 8. BS. 110 mm.
27. 8. Menses, deshalb vorläufig keine Therapie.
4. 9. Rechts neben dem Uterus mehr als faustgroßer, prallelastischer Tumor, der den anteflektierenden normalen Uterus nach links vorn drückt.
6. 9. Punktion. Ätherchloroformnarkose. Desinfektion mit Jodalkohol. Wie gewöhnlich Anhaken der hinteren Muttermundslippe mit der Krallenzange. Einstechen der Kanüle dicht hinter der Portio. Es lassen 80 ccm Eiter entleeren. Tumor nach Punktion nur noch als schlapper Sack zu tasten. Kulturen des Punktates steril.
9. 9. Entlassung, BS. 17 mm.

25. 8.	27. 8./1. 9.	6. 9.	9. 9.
BS. 110 mm	Menses	Punktion	BS. 17 mm

Gerade das letzte Beispiel zeigt, daß die Ergebnisse nicht nur nach der schlechten Seite hin durch andere Störungen überdeckt sein können, sondern auch nach der guten Seite. Denn es ist sehr wahr-

scheinlich, daß die hohe Blutsenkungsgeschwindigkeit bei der Einlieferung zum Teil durch die am folgenden Tage beginnenden Menses bedingt war. Man kann eben nicht alles von Tabellen ableiten, da niemals ein Faktor allein wirkt, und da man bei einer Übersicht nie alle Faktoren berücksichtigen kann. In einem ähnlichen Fall ist leider die Blutsenkungsgeschwindigkeit vor der Punktion nicht bestimmt worden. Man muß aber auf eine ähnliche Beeinflussung der Blutsenkungsgeschwindigkeit schließen, die hier ebenfalls durch eine Kombination von Punktion und konservativer Therapie erreicht wurde. Da es sich um eine Punctio sicca handelt, mußte man annehmen, daß die Punktion nicht lokal, sondern als biologischer Reiz auf den Gesamtorganismus gewirkt hat.

32.

25. 9. 33. 28 jähr. Pat., Asthetikerin, Adnextumor, erste Re. 21 Jahr, regelmäßig 3—4/21 Tage. Am 1. Tag immer Leib- und Rückenschmerzen. 2 Geburten 1930 und 1933, spontan, o. B. 6 Wochen nach der zweiten Geburt (Febr. 33) bis jetzt Schmerzen im rechten Unterleib und ziehende Rückenschmerzen. In 6 Wochen 12 Pfund Gewichtsverlust. Gynäkol. Befund: Adnexe: rechts neben dem Uterus und von diesem nicht deutlich zu trennen ein etwa hühnereigroßer Tumor.
29. 9. Bei blinder Punktion wird der rechts dicht neben dem Uterus liegende Tumor mehrmals sicher getroffen. Es gelingt jedoch nicht, irgend etwas Flüssigkeit zu entleeren. Sollte operiert werden, aber wegen Mensés verlegt.
25. 11. Tumor derb, faustgroß. Neue Punktion erscheint zwecklos.
14. 12. Bei Entlassung noch faustgroßer Tumor.
23. 7. 34. Gallenoperation. Dabei stellte man Verwachsungen der Beckenorgane fest.
Nachuntersuchung 26. 7. 35. Befinden gut, manchmal Schmerzen im rechten Unterleib. Uterus anteflektiert, gut beweglich. Anhänge und Parametrien frei.

Besondere Technik bei einigen Punktionen.

Verschiedentlich habe ich schon darauf hingewiesen, daß bei der Punktion die Indikationsstellung das Schwierigste ist. Es wäre aber falsch, wenn man annehmen würde, daß man bei einer Punktion schematisch vorgehen könne, nachdem die Indikation gestellt sei. Entleert sich beispielsweise aus einem großen Tumor verhältnismäßig wenig Flüssigkeit, so soll man die Punktionsnadel nicht gleich beiseite legen, sondern versuchen, ob man nicht an einer anderen Stelle des Tumors Flüssigkeit aspirieren kann. Wenn das der Fall ist, dann haben wir einen mehrkammerigen Tumor oder mehrere Tumoren vor uns. Von solch einem Tumor habe ich schon eingehend gesprochen (Krankengesch. 14). In einem anderen Falle erhielten wir ebenfalls von zwei verschiedenen Stellen die gleiche Flüssigkeit (Krankengesch. 20).

In zwei Fällen aspirierte man aber an verschiedenen Stellen verschiedene Exsudate.

33.

13. 11. 33. 42 jähr. Pat. in mäßigem Ernährungszustand, Pyosalpinx rechts und Cyste. Erste Re. 17 Jahr. 3—4/28 Tage, regelmäßig o. B. Mit 17 Jahren

Grippe, danach Gallensteinkoliken; nervös, leicht aufgeregt und müde.
3. 3. 33. Zunehmende stechende Schmerzen im Unterleib, Fieber und Mattigkeit.
28. 3. 33. Befund: Uterus fest in Schwielen eingebacken. Corpus nicht scharf abzugrenzen. Starker Fluor.
20. 4. Nach mehrmaliger Compligonprovokation Go positiv.
15. 7. Entlassen. Tastbefund: gebessert, Exsudat zum größten Teil zurückgebildet. Corpus gut zu begrenzen, noch fest in Schwielen eingebettet und unbeweglich. Gonokokken im Abstrich noch positiv.
18. 11. 33. Wiederaufnahme. Uterus klein, anteflektiert, liegt hinter der Symphyse und ist nach rechts deutlich abzugrenzen von apfelsinengroßem Tumor, der hinter ihm und rechts von ihm liegt, bis zur Beckenwand reicht und mit dem Kreuzbein verwachsen ist. Der Tumor ist derb und wenig elastisch. Ein zweiter liegt nach links hin, etwa pflaumengroß und von gleicher Konsistenz; ebenfalls Adhaesionen, die zu dem großen Tumor ziehen.
18. 11. 33. Punktion des rechten Tumors gelingt leicht. Etwa 220 ccm grünlicher Eiter (Kulturen steril). Nach Verschieben der Nadel erhält man noch 20 ccm blutig-seröse Flüssigkeit, die anscheinend aus einer Cyste stammt. Tumor nach Punktion verschwunden. In der Gegend des punktierten Tumors fingerdicke Adhäsionen. Da der grünliche Eiter sehr übel riecht, wird Punktion des linken Tumors wegen Infektionsgefahr unterlassen.
25. 11. Untersuchung. Kleiner Tumor links, etwa pflaumengroß. Uterus zwischen ihm und der rechtsseitigen Infiltration. Der Tumor rechts ist verschwunden. Man fühlt nur noch einige Infiltrationen im rechten Lig. latum.
27. 11. Fast beschwerdefrei entlassen.

34.

5. 2. 35. 41 jähr. Pat. in gutem Allgemeinzustand Pyosalpinx links. Menstruationen o. B. 3 Spontangeburten 1912, 1915, 1916. Wochenbett immer mit Fieber. 2 Kinder leben. Abortus 1918, Abrasio MIII. 1919 Abrasio wegen Wucherungen. Seit 1929 (35. Lebensjahr) sehr unregelmäßige Blutungen. Anfang November 34 letzte einigermaßen normale Blutung. Dann starke Blutungen von 7. 1.—29. 1. Seit 29. 1. Unterleibsschmerzen beiderseits. Bei der Einlieferung wieder starke Blutungen. Schlaffe fettreiche Bauchdecken. Varizen an den unteren Extremitäten. Corpus anteflektiert, anscheinend nicht vergrößert, glatte Oberfläche, feste Konsistenz. Adnexe: rechts o. B., links etwa kleinapfelgroßer, äußerst druckempfindlicher, beweglicher Tumor.
5. 2. Fieber beseitigt (Opii. supp.), Beschwerden geblieben. BS. 118 mm (3 Tage vor Menses).
14. 2. Punktion aus dem Douglas, 30 ccm blutig seröse Flüssigkeit. Erst mit langer Kanüle wird der ziemlich vorn und hoch liegende Tumor gefaßt; aus ihm werden 60 ccm blutig-eitrige mitteldünne, nicht riechende Flüssigkeit entleert.
18. 2. Kein Fieber und keine Beschwerden. BS. 35 mm.
28. 2. Links und rechts vom Uterus druckempfindliche und derbe Resistenz. Wärme und Opii. supp. bis
5. 3. entlassen. Links vom Uterus hühnereigroßer Tumor, kaum noch druckempfindlich. Nach Entlassung Diathermie und Schonung.
Nachuntersuchung 26. 7. 35. Sehr gutes Allgemeinbefinden. Uterus in Streckstellung, mittelleicht beweglich. Im Douglas schmerzunempfindliche Stränge. An Stelle des linken Tumors markstückgroße glatte Narbe.

Während im ersten Falle neben der Pyosalpinx wahrscheinlich eine Cyste vorlag, wird es sich im zweiten Falle bei der zuerst aspirierten Flüssigkeit wahrscheinlich um ein sympathisches Douglasexudat gehandelt haben. Solche Feinheiten lassen sich durch eine Palpation nicht diagnostizieren. Da man dabei den vorher unbekannten Herd beseitigt, kommt diesen Punktionen eine therapeutische Bedeutung zu.

Eine weitere Besonderheit, die ebenfalls zeigt, daß man die Punktion nicht nach einem festen Schema anwenden soll, habe ich schon mit angeführt (Krankengesch. 27). Als man die Punktionsnadel in den Tumor eingeführt hatte, ließ sich zunächst keine Flüssigkeit aspirieren. Erst als man bei kombinierter Untersuchung ausdrückte, lief Exsudat ab. Offenbar legte sich bei den Aspirationsversuchen die Tumorwand gegen den Kanülenmund und verhinderte so einen Abfluß.

Ganz besondere Umstände lagen vor in einem Falle, in dem man von der Vagina aus punktierte während einer Laparatomie. Eine kindskopfgroße, prallelastische Cyste, die sich nach einer supravaginalen Amputation gebildet hatte, wurde bei offenem Bauch von der Vagina aus punktiert, da die Gefahr bestand, daß der Inhalt der Cyste infektiös war. Ein Vierteljahr nach der Punktion hatte sich noch kein Rezidiv gebildet.

35.

11. 3. 35. 38 jähr. Pat. in gutem Allgemeinzustand. Regel o. B.
1930 Laparotomie wegen Ovarialtumor. Anschließend eine Röntgenbestrahlung. Danach Ausbleiben der Periode. Wegen Stärkerwerden des Leibes und Gewichtsabnahme im April 32 2. Röntgenbestrahlung. Keine Besserung.
1933 Relaparotomie, Entfernung eines papillären Ovarialcystoms. Danach Wohlbefinden.
Seit Januar 1935 Druck- und Völlegefühl im Leib.
12. 3. 25. Operation: kleines Becken von einer etwa kindskopfgroßen, prallelastischen Cyste ausgefüllt. Uterus als atrophischer Stumpf nach supravaginaler Amputation rechts an der Vorderseite der Cyste. Wegen Infektionsgefahr Punktion der Cyste von Scheide aus. Es entleert sich schleimigtrübe Flüssigkeit. Die sofort angestellte mikroskopische Untersuchung ergibt, daß in der Flüssigkeit große Zellen und Lymphocyten vorhanden sind, jedoch keine Bakterien. Nach Entleerung der Cyste durch Punktion wird zunächst der Uterusstumpf extirpiert. Anschließend wird die Cyste von ihren Verwachsungen mit ihrer Umgebung gelöst und ebenfalls herausgenommen.
28. 3. 35. Ohne Beschwerden entlassen.
Im Juni 35 bei Nachuntersuchung keine Beschwerden, kein Tumor.

Daß man nicht nur vom Douglas aus, sondern auch durch die Bauchdecken punktieren kann, zeigt ein anderer Fall, bei dem eine genaue Diagnose nicht gestellt wurde. Man hat die Frage offen gelassen, ob es sich hier um einen hochsitzenden Adnextumor oder eine Appendicitis gehandelt hat. Jedenfalls entleerte man durch Punktion aus einem Abszeß an der rechten Becken-

schaufel Eiter, dessen Kulturen keimfrei waren. Dann incidierte man und leerte den Herd völlig.

36.

15. 9. 34. 31 jähr. Pat. in gutem Allgemeinzustand. Menstruation o. B. 1930 Ruhr. 1933 Rippenfellentzündung. Bei allen Geburten und Frühgeburten Dammriß: 1923 Abort MVII, 1927 und 1931 Spontangeburten, Wochenbett o. B.; Juli 34 Aoort MVII. Letzte Menstruation 4.—10. Sept. Seit 13. Sept. plötzlich Schmerzen in der rechten Seite. Bauchdeckenspannung in Gegend des Appendix. Uterus: anteflektiert, nicht vergrößert, gut beweglich. Adnexe o. B. Parametrien: Im rechten seitlichen Parametrium ein gänseeigroßer beweglicher Tumor.
17. 9. BS. 15 mm, ansteigende Temperaturen bis 39°.
22. 9. In Chloräthyl-Äthernarkose wird nach Desinfektion der Bauchdecken der an der rechten Spina ant. sup. liegende, apfelsinengroße Tumor durch die Bauchdecken punktiert. Es wird sofort Eiter aspiriert. Dann wird durch einen ca. 3 cm langen Schnitt die Bauchdecke incidiert und unter Leitung der liegenden Kanüle mit dem Landauer'schen Instrument der Abszeß eröffnet. Er enthielt etwa 40 ccm dünnflüssigen Eiter, dessen spätere bakteriologische Untersuchung Keimfreiheit ergab. Abszeßhöhle wird mit dem Finger ausgetastet, sie ist gegen die Peritonealhöhle abgeschlossen. Es wird ein Gummidrain eingenäht und die Bauchwunde, soweit erforderlich, geschlossen.
28. 9. BS. 11 mm. Wohlbefinden. Drain gezogen. Keine Beschwerden.
7. 10. Keine Temperaturen. Pat. wird in sehr gutem Allgemeinzustand mit 14 Tagen Schonung entlassen.
Nachuntersuchung 23. 7. 35. Pat. hat LungenTbc., ist heiser. Keine Unterleibsbeschwerden. Uterus anteflektiert, gut beweglich. Parametrien und Anhänge frei. Wunde sekundär verheilt. Kein Tumor mehr im Unterleib.

Rupturen.

In der Einleitung wies ich darauf hin, daß man die gynäkologische Punktion vor allem deshalb scheut, weil man meint, die Gefahr der Infektion sei zu groß. Es gibt aber noch einen anderen Grund, der bei vielen Ärzten die ablehnende Haltung hervorruft: Die Angst vor Rupturen. Weder die Literatur noch die in dieser Arbeit angeführten Fälle geben aber eine Begründung für diese Angst. Wenn ich in diesem Abschnitt drei Krankengeschichten von den 44 anführe, dann möchte ich darauf hinweisen, daß nur in zwei Fällen eine Ruptur während oder nach der Punktion vorliegt, wobei es sich in einem Fall um einen perforierten, gangraeneszierenden Appendix handelt. In dem dritten Fall sehen wir in der Douglaspunktion ein Mittel, das mit Erfolg die Schäden einer vorangegangenen Ruptur beseitigt. Bei kritischer Betrachtung bleibt also den Gegnern der gynäkologischen Punktion nicht viel Beweismaterial übrig. Bei dem einzigen Fall, den sie anführen könnten, handelt es sich um Folgeerscheinungen einer Gonorrhoe. Bei der gynäkologischen Untersuchung fand man zwei Tumoren. Aus dem einen konnte man 20 ccm Eiter entfernen. Da dieser Tumor posthornförmig war, mußte hier eine Pyosalpinx vorliegen. Der andere faustgroße und prallelastische Tumor war nach der Punktion nicht mehr zu tasten. Die Annahme, daß es sich dabei um eine Ovarial-

cyste handelte, wurde dadurch bestärkt, daß trotz der Ruptur die Krankheit günstig verlief. Zu erwähnen ist noch, daß die Kranke 5 Monate nach der Punktion concipierte.

37.

24. 2. 34. 20 jähr. Pat. in gutem Allgemeinzustand. Postgonorrhoische Adnextumoren. Seit letzter starker Regel vom 10.—18. 2. heftige Schmerzen im rechten Unterbauch. Stuhlgang schlecht, Appetit mäßig. Weißgelber Ausfluß bis zur letzten Regel mäßig, seitdem stark. Leichte Psoriasis vulgaris. Portio zapfenförmig. Corpus klein, anteflektiert, fest, nach rechts verzogen. Adnexe verdickt und vergrößert, druckschmerzhaft. Rechts und hinter dem Uterus liegt ein faustgroßer prallelastischer Tumor, der bis zum Douglas reicht; links und dahinter kleinapfelgroßer, posthornförmiger, prallelastischer Tumor. Linkes Parametrium verkürzt.
27. 2. 34. Punktion. Danach ist auch der andere Tumor verschwunden. Aus dem posthornförmigen Tumor entleerten sich 20 ccm Eiter. Pat. fühlt sich gleich nach Narkose wohl.
5. 3. Punktion gut vertragen, Befinden gut, Schmerzen und Beschwerden völlig geschwunden.

Tödlich dagegen verlief die schon oben erwähnte, gangraeneszierende perforierte Appendicitis. In dem vorgeschrittenen Zustand vermochte die Punktion keine Besserung mehr zu bringen. Nach menschlichem Ermessen wäre es auch für eine sofort angesetzte Operation zu spät gewesen. Die falsche Diagnose kam vor allem deshalb zustande, weil der Prozeß ausnahmsweise tief saß und weil in letzter Zeit die Blutungen unregelmäßig waren.

38.

21. 6. 34. 26 jähr. Pat. in gutem Ernährungszustand. Erste Re. 15 Jahr, 4/28 Tage, regelmäßig, stark, keine Schmerzen. Fehlgeburt im Juni 1933, Fieber, von Arzt ausgeräumt. (MIII/IV) Letzte Menstruation 16.—18. 6. Menstruationen seit 4 Wochen unregelmäßig, im März und im Mai 6—10 Tage zu spät. Vor 6 Tagen Erbrechen und starke Rückenschmerzen. Vor 5 Tagen 39°. Beschwerden durch Eisblase zurückgegangen. Leichte Beschwerden beim Wasserlassen. Schmerzen im rechten Unterleib. Uterus anteflektiert, nicht vergrößert. Rechts neben Uterus faustgroßer, prallelastischer Tumor. Parametrien etwas infiltriert. Diagnose gestellt: rechtsseitige Adnexitis, p. ab. und Parametritis.
23. 6. 34. Punktion: Tumor gut getroffen. Es entleeren sich nur einige Tropfen eines dickflüssigen, zähen Eiters. Bei der Nachuntersuchung findet man, daß der Tumor erheblich kleiner geworden ist.

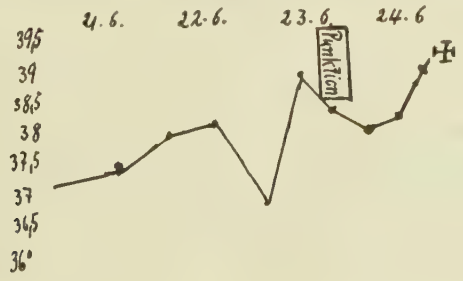

24. 6. 34. Erbrechen, etwas nach Faeces riechend. Colpotomie bringt 200 ccm nach Faeces riechenden Eiter, intravenöse Dauerinfusion von Kochsalzlösung bringt zunächst Besserung des Befindens. Gegen Abend erneutes Erbrechen. Vorbereitung zur Operation (Dünndarmfistel). Während einer Injektion von Evipan (21 Uhr 25) trat Exitus ein.
Sektion ergab, daß es sich um einen perforierten, gangraenösen Appendix handelte. Todesursache: diffuse Peritonitis.

Ganz anders liegen die Verhältnisse bei dem dritten Fall. Hier wurde die Douglaspunktion angewandt, um die Schäden einer, bei der Untersuchung geplatzten Ovarialcyste zu beseitigen. Bei Untersuchungen besteht also ebenfalls die Möglichkeit der Ruptur, die hierbei vielleicht größer ist als bei der Punktion.

39.

3. 4. 34. 26. jähr. Pat. in mäßigem Allgemeinzustand. Ovarialcyste, als Kind Masern. Später Schilddrüsenvergrößerung und Herzbeschwerden, die sich immer mehr verschlimmerten. Häufig Luftmangel. Menstruationen immer unregelmäßig. Dabei Schmerzen in Rücken und Unterleib. Drei Spontangeburten; beim ersten Kind angeblich Wochenbettfieber. Letzte Geburt 1933.
1930 Appendectomie und Doléris. Vor 8 Wochen angeblich schwer gehoben. Seitdem stärkere Rücken- und Leibschmerzen. Druck nach Stuhlgang. Letzte Menstruation 23. 2.
4. 4. Pat. menstruiert.
6. 4. Puls und Temp. normal.
10. 4. Wegen Basedowerscheinungen verlegt nach der Medizinischen Klinik.
19. 9. 34. Wiederaufnahme. Blutet seit 3 Wochen. Schmerzen beiderseits im Unterleib. Uterus anteflektiert, beweglich, nicht vergrößert, derb. Rechts und links neben dem Uterus je ein etwa hühnereigroßer druckempfindlicher Tumor.
21. 9. 34. Operation soll ausgeführt werden. Vorbereitungen zur Operation. Bei Untersuchung platzt Ovarialcyste rechts. Vom hinteren Scheidengewölbe aus wird punktiert. 100 ccm blutig-seröses Exsudat. Keine Temperaturerhöhung.
29. 9. Abrasio. Reichlich Material: Ruhende Schleimhaut mit vereinzelten Lymphozytenhaufen. Spülung und Tamponade der Vagina.
9. 10. 34. Nach glattem, postoperativen Verlauf entlassen.
Schriftliche Mitteilung am 22. 7. 35: Allgemeinbefinden gut.

Punktionsverletzungen im kleinen Becken.

Die Gefährdung der Patientinnen durch Rupturen ist also, wie ich eben gezeigt habe, bei weitem nicht so bedeutend, wie allgemein behauptet wird. Wenn nun die Gegner der Punktion auf die Infektionsgefahr hinweisen, dann haben sie dafür noch weniger beweiskräftiges Material als bei den Rupturen. Denn bei den hier angeführten 44 Punktionen wurden viermal Gefäße anpunktiert; je einmal wurden das Promontorium, das Rectum und die Blase getroffen. Nur in einem Falle kam es zu einer leichten, vorübergehenden Temperaturerhöhung. Die Punktion zeigt also nicht nur Erfolge, sondern sie ist auch ungefährlich sowohl in Bezug auf Rupturen als auch hinsichtlich der Infektionsgefahr. Die hier angeführten Beispiele führen

zu dem gleichen Ergebnis, zu dem Zondek kam; er sagte, die Bedenken mögen wohl theoretisch richtig sein, praktisch aber habe sich gezeigt, daß Punktionen völlig ungefährlich seien.

Man muß die Punktion abbrechen, wenn der Darm getroffen ist. In der schon früher erwähnten Krankengeschichte 26, in der zwei Tumoren vorlagen, konnte einer entleert werden, während man bei dem Punktionsversuch des anderen Tumors ein Gefäß traf. Die Punktion wurde abgebrochen. Unter konservativer Behandlung ging auch der nicht getroffene kleinere Tumor etwas zurück. — Gefäße wurden anpunktiert bei drei weiteren Patientinnen. Jedoch zeigten sich nur in dem dritten Falle leichte Temperaturerhöhungen.

40.

4. 9. 33. 36 jähr. Pat. in mäßigem Allgemeinzustand. Adnextumor links. Vater starb an Arteriosclerose, Mutter an Herzleiden nach Gelenkrheumatismus. Keine Geschwister. Erste Re. 15 Jahr, regelmäßig. Herzleidend, Odeme, Gelenkrheumatismus; früher Rippenfellentzündung. 1920 Spontangeburt, Wochenbett o. B. Kind gestorben. 1933 im April durch Kaiserschnitt entbunden, im Wochenbett Nierenbeckenentzündung. Wegen Nierenleiden noch in Behandlung.

13. 8. 33. Letzte Re. verstärkt. Seit 2. 9. Blutungen, die seit Einlieferung am 4. 9. stärker wurden. Kopfschmerzen, Schmerzen im Unterleib. Vor den Blutungen gelber Ausfluß. Starke Schmerzen in den Knien, besonders links. Stuhlgang schlecht. Wasserlassen mit Beschwerden, Appetit schlecht. Systolisches Geräusch über Mitralis, Aorta und Pulmonalis. Rechter Unterlappen hat Dämpfung mit abgeschwächtem Atem. Rechts liegt ein faustgroßer, praller, stark druckempfindlicher Tumor; Blutung ex Utero. BS. am 5. 9. 68 mm; am 12. 9. 55 mm, am 14. 9. 99 mm.

15. 9. Untersuchung und Punktion. Tumor etwa hühnereigroß und ziemlich abgeplattet. Liegt unmittelbar am Uterus, wird also Tube mit einziehen. Blinde Punktion erreicht deutliches Treffen des Tumor, es entleeren sich etwa 5 ccm blutige Flüssigkeit. Da sie sogleich erstarrt, handelt es sich sicher um reines Blut. Keine Temperaturerhöhung.

19. 9. 33. Beschwerdefrei entlassen.

41.

4. 12. 33. 30 jähr. Pat. in ausreichendem Ernährungszustand. Adnextumor links. Als Kind oft ohnmächtig, häufig Anginen. Erste Re. 18 Jahr, regelmäßig. Ziemlich stark, 7/28 Tage. Letzte Re. 10. 11. 33. In den letzten vier Wochen hat Pat. dauernd etwas geblutet. Corpus klein, anteflektiert, derb, beweglich. Adnexe: links faustgroßer prallelastischer Tumor. Parametrium: gering verkürzt und infiltriert.

5. 12. Bei Punktion des Tumors entleert sich blutige Flüssigkeit (20 ccm). Punktion abgebrochen.

8. 12. Abrasio mit scharfer Curette: reichlich Material. Spülwasser fließt klar ab. Keine Decidua.

15. 12. BS. 12 mm. Entlassen, linksseitiger Tumor unverändert.

Nachuntersuchung am 23. 7. 35. Befinden gut, Uterus anteflektiert, linksseitiger Tumor etwas kleiner geworden.

42.

1. 6. 34. 28 jähr. Frau in gutem Ernährungszustand und mittlerem Kräftezustand. Adnextumor links (Tbc. ? Eltern und zwei Geschwister gesund,

Ehemann 1929 an Tuberkulose gestorben. 1920 Chlorose. Seit Winter 1927 häufig Beschwerden durch Lungentbc. Dreimal in Sanatorien 1928, 1929 und 1932. Menstruationen schwach, mit Rücken- und Leibschmerzen. Seit Anfang April krampfartige Schmerzen in Unterleib und Kreuz. Menstruationen unverändert. Obstipation. Von Seiten der Lunge keine Erscheinungen, kein Auswurf, manchmal etwas Stechen links oben. Hals: leichte Struma, Schlüsselbeingruben etwas höckrig, Spitzendämpfung beiderseits. Links und rechts verschärftes und verlängertes Exspirium. Übrige Lunge o. B. Cor. und Abdomen o. B. Gynäkol. Befund: Links faustgroßer, prallelastischer Tumor. Parametrium links vorn und hinten infiltriert und druckempfindlich.

2. 6. BS. 45 mm, Temp. bis 38, Puls bis 110.

8. 6. Punktion. Nach üblicher Vorbereitung. Man kommt mit der Punktionsnadel gut in den Tumor hinein. Tumor macht derben Eindruck. Es gelingt nicht, irgendwelche Punktionsflüssigkeit zu erhalten. Beim Entfernen der Punktionsnadel starke Blutung, anscheinend aus einem Scheidengefäß. Tamponade mit Ichthyol-Jodeformgaze. Nach der Punktion leichte Temperaturerhöhung. Vorübergehend bis 38,8°.

11. 7. Entlassung mit vier Wochen Schonung. Adnexe wenig druckempfindlich.

Nachuntersuchung 26. 7. 35. Wegen Unterleibsbeschwerden noch in ärztlicher Behandlung. Uterus retroflektiert. Etwas druckschmerzhafte Perimetritis, geringe Adhäsionen im Douglas.

Unter den vier Punktionen, bei denen Blutgefäße getroffen wurden, nimmt die zuletzt angeführte eine besondere Stellung ein. Es trat hier eine leichte Temperaturerhöhung auf. Allerdings lagen auch bei der Punktion besondere Umstände vor. Im Gegensatz zu den drei anderen Punktionen wurde hier kein Blut aspiriert, sondern erst nach der Entfernung der Punktionsnadel trat eine starke Blutung auf. Über die Ursachen und den Hergang dieser leichten Infektion kann man nur Vermutungen anstellen. Das leichte Fieber ging jedoch nach Auflegen von Eisblasen schnell zurück.

Dieser eine Fall verliert aber an Bedeutung, wenn wir bedenken, daß in anderen Fällen, wo beispielsweise die Blase oder das Rectum getroffen wurden, keine Infektion eintrat. So war auch der Verlauf nach einer Punktion günstig, bei der man das Promontorium berührt hatte. Es handelte sich dabei um einen mehrkammerigen Tumor, aus dem man 10 ccm Flüssigkeit entleerte. Trotzdem die Blutsenkungsgeschwindigkeit beträchtlich stieg, trat im Befinden eine weitgehende Besserung ein.

43.

15. 9. 33. 19jähr. Pat. in gutem Allgemeinzustand. Als Kind Masern, mit 17 Jahren Incision an einem Mandelabszeß. Menstruationen früher unregelmäßig, jetzt regelmäßig 3—5/24 Tagen. Vor 8 Wochen Schmerzen im Unterleib, die 3 Wochen anhielten. Seit 14 Tagen ähnliche Schmerzen. In den letzten Wochen gelblicher Ausfluß. Schmerzen beim Urinieren. Wegen Verdacht auf Go eingeliefert. Straffe Bauchdecken. Druckpunkte rechts vom Nabel. Rechte Adnexe: Mehr als faustgroßer, cystischer, sehr

druckempfindlicher Tumor, der sich leicht vom Uterus trennen läßt. Tumor rechts neben und hinter dem Uterus.

16. 9. 33. BS. 65 mm.

18. 9. 33. Untersuchung in Narkose. Am normalgroßen Uterus links ein etwa apfelgroßer Tumor, unregelmäßig, wahrscheinlich entzündlicher Natur. Tumor liegt ganz am Uterus, sodaß Tube mit einbezogen ist. — Punktion. Tumor ist mehrkammrig und enthält seröses Exsudat, das nach einigen Versuchen in Menge von 10 ccm aspiriert wird. Der Tumor liegt im hinteren Douglas etwas nach links oben zu. Einmal wird beim Punktieren das Promotorium berührt. Darm wird nicht getroffen.

22. 9. 33. Pat. geht auf eigenen Wunsch nach Hause. Keine Beschwerden mehr. BS. 96 mm.

Bei einer anderen Patientin (Krankengesch. 5) wurden bei der Punktion Faeces entleert. Es handelte sich dabei um eine diagnostische Punktion zur Sicherung der Frage, ob eine extrauterine Gravidität vorlag. Trotzdem das Rectum getroffen war, trat keine Temperaturerhöhung ein. Vier Tage nach der Punktion stand die Pat. auf, 6 Tage danach wurde sie ohne Beschwerden entlassen. Bei der Nachuntersuchung nach 2 Monaten waren die Parametrien frei; rechts im Douglas war das vergrößerte Ovar zu tasten, das mit schmerzempfindlichen Strängen umgeben war. Daß hierbei keine Fistel entstand, läßt sich vielleicht eher noch verstehen als bei dem folgenden Fall.

44.

25. 1. 34. 33 jähr. Pat. in gutem Allgemeinzustand. Adnexitis rechts und Ovarialcyste links. Bisher gesund. Menstruationen o. B. Seit zwei Jahren Schmerzen im rechten Unterleib; seitdem in ambulanter Behandlung. Tampons und Diathermie ohne Erfolg. Seit 3 Wochen starke Schmerzen im Unterleib. Uterus anteflektiert, nicht vergrößert, glatt, Adnexe: links mandarinengroßer Tumor, der nicht mit dem Uterus in Zusammenhang steht; rechts kleinapfelgroßer, sehr druckempfindlicher Tumor.

26. 1. 34. Untersuchung und Punktion. Tumor links deutlich fühlbar. Eingehen mit der Nadel gelingt leicht. Punktion ergibt in mehreren kleinen Absätzen 5 ccm blutig-seröse Flüssigkeit. Es handelt sich also um einen mehrkammerigen cystischen Tumor. Nach Punktion Tumor deutlich kleiner. Besteht jetzt aus mehreren dicken Strängen, die vom Uterus zur Beckenwand ziehen. Bei Beginn der Punktion entleerte sich wasserklare Flüssigkeit, die als Urin diagnostiziert wurde. Es ist also die Blase getroffen. Kanüle sofort entfernt und mit neuer Kanüle an anderer Stelle eingegangen. 3. 2. Beschwerdefrei, Diathermie.

11. 2. Beschwerdefrei entlassen, Cyste kaum noch zu tasten, rechte Adnexe etwas druckempfindlich.

Hierbei möchte ich betonen, daß es trotz der Punktion der Harnblase weder zu einer Infektion noch zu einer Fistel kam. Die Gefahr, die also hinsichtlich der Fistel bei Inzisionen besteht, ist bei Punktionen sehr gering. Die Angst vor Rupturen soll uns also ebenso wenig von der Punktion abhalten, wie die Befüchtung, durch Punktionsverletzungen könnten Infektionen oder Fisteln verursacht werden.

Zusammenfassung.

Es ist mir klar, daß ich an Hand von 44 Fällen keine endgültige Entscheidung treffen kann, für oder gegen die Punktion. Bei der Betrachtung des vorliegenden Materials kann man sich aber wohl doch nicht des Eindrucks erwehren, daß die Punktion, wenn sie richtig angewendet wird, eine nützliche und ungefährliche Hilfe für den Gynäkologen ist. Die Tatsachen, die mich zu dieser Auffassung führten, will ich kurz noch einmal zusammenfassen.

1. Die 6 Punktionen bei Extrauterinen wurden nur dann angewandt, wenn alle übrigen Methoden nicht zu einer sicheren Diagnose führten. Dabei hatte man nur einen Versager, den man wahrscheinlich hätte vermeiden können, wenn man das punktierte Blut untersucht hätte. Im Gegensatz zur Incision zeigt die Punktion auch hier viele Vorteile: Die Gefahr der Infektion und der Fistelbildung ist nicht vorhanden. Schließlich möchte ich nochmals darauf hinweisen, daß es mindestens so wertvoll ist, vorhandene Tubengraviditäten zu erkennen, wie vermutete auszuschalten. Denn man kann dadurch den Patientinnen Operationen ersparen.

2. Die Punktion bei einem Douglasabszeß hat, wie allgemein bekannt, nur geringe therapeutische Wirkung. Der Hauptwert liegt in der Sicherung der Diagnose. Man kann durch die Punktion eine Incision und Drainage vermeiden, wenn man seröses Exsudat entleert. Aspiriert man aber Eiter, so schafft man eine leichte kurze Besserung; man muß dann die Patientin der richtigen Therapie — in diesem Falle der Incision — zuführen.

3. Unter 9 punktierten Ovarialcysten befand sich nur ein eigentlicher Versager. Bei vier Frauen trat eine Besserung ein und vier Frauen wurden geheilt. In einigen Fällen gab es hier neben der Punktion kaum eine andere therapeutische Möglichkeit. Denn solchen Patientinnen, die kurz vorher mehrere Laparatomien durchgemacht hatten oder denen schon ein Ovar genommen war, konnte man nicht eine Exstirpation des zweiten Ovars zumuten. In den letzteren Fällen wäre das einer Kastration gleichgekommen.

4. Die Punktionen von Pyosalpingen dienten nicht nur dazu, Diagnosen zu sichern oder aufzustellen. Sie führten — mit einer Ausnahme — zur Besserung und in einigen Fällen sogar zur Heilung. Bei den Ergebnissen muß man berücksichtigen, daß die Punktion gewöhnlich dann angewandt wurde, wenn eine lange konservative Behandlung versagt hatte oder wenn man der Patientin wegen ihres schlechten Allgemeinzustandes eine Operation nicht zumuten wollte.

5. Es ist merkwürdig, daß so deutliche Erfolge bei der Punktion chronisch entzündlicher Adnextumoren erzielt wurden, wo doch gerade diese Punktion die meisten Gegner hat. Es ist mitunter erstaunlich, daß große Tumoren, die vom kleinen Becken bis in die Nabelgegend reichten, verschwanden, trotzdem man nur sehr geringe Mengen Flüssigkeit aspiriert hatte.

6. Bei der Geburtshilfe und im Wochenbett kann die Punktion kleine Hindernisse — vor allem Abszesse und Haematome — schnell und gefahrlos beseitigen. Die Infektionsgefahr wird hier durch die Punktion herabgesetzt.

7. Der günstige Verlauf der Temperaturkurven zeigt, daß die Angst vor einer Infektion durch die Punktion unberechtigt ist. Unter den 44 punktierten Frauen erzielte man eine vorübergehende Temperaturbesserung bei 3 Patientinnen; in einem Falle wurde eine schwankende Temperatur nicht beeinflußt; bei zwei Frauen trat eine ganz leichte Temperaturerhöhung auf. Die Punktion wirkt aber nicht nur als Reiz, sondern sie beseitigt auch lokale Störungen. Dadurch können selbstverständlich vorhandene Fieber beseitigt werden.

8. Die Blutsenkungsgeschwindigkeit ist nur bei etwas über 50 % der Fälle günstig beeinflußt worden. Einerseits mag das daran liegen, daß die Senkungsgeschwindigkeit, die wohl etwas träge reagiert, in kurzen Abständen bestimmt wurde; andererseits ist sie bedingt durch eine Überlagerung mit anderen Krankheiten.

9. Für die Punktion spricht aber nicht nur der Erfolg, sondern auch die Ungefährlichkeit. An Hand der Temperaturen kann man erkennen, daß eine Infektionsgefahr kaum besteht. Das wird bestätigt durch die Verletzungen, bei denen man das Promontorium, Gefäße, die Blase oder das Rectum traf; denn dabei trat in keinem Falle eine Infektion auf. Wenn man aber die Punktion ablehnt wegen der angeblichen Gefahr von Rupturen, dann ist darauf hinzuweisen, daß eine bimanuelle Untersuchung auch eine Ruptur verursachen kann.

Schrifttum.

1. Th. Heynemann: Über die diagnostische und therapeutische Bedeutung der Punktion für Geburtshilfe und Gynäkologie, a. d. Univ. Frauenkl. Hamburg-Eppendorf.

2. W. Schultz: Punktionsbehandlung bei Adnextumoren. Univers. Frauenklinik Halle.

3. B. Zondek u. W. Knorr: Der diagnostische und therapeutische Wert der Douglaspunktion, a. d. Univ. Frauenkl. der Charité, Berlin.

Lebenslauf.

Am 28. Mai 1912 bin ich als erster Sohn des Hauptlehrers Oskar Bretschneider und seiner Ehefrau Emma geb. Köhler in Unterteutschenthal geboren. Wir zogen bald darauf nach Eisdorf (Mansfelder Seekreis), wo ich 4 Jahre die Volksschule besuchte. Nach einem 9jährigen Besuch des Reform-Realgymnasiums in Halle (Saale) bestand ich das Abitur im Frühjahr 1931. Anschließend studierte ich 1 Semester in Innsbruck und 10 Semester in Halle Medizin. Nach dem 5. Semester legte ich die ärztliche Vorprüfung ab. Im Oktober/November 1936 bestand ich mein Staatsexamen.

An meiner Dissertation arbeitete ich vom Frühjahr 1935 bis Frühjahr 1936 zunächst unter der Leitung von Herrn Oberarzt Priv. Doz. Dr. Schultz und später unter der Leitung von Herrn Prof. Dr. Nürnberger an der Universitäts-Frauenklinik in Halle (Saale).